第２回細胞診症例検討会

JCHO　人吉医療センター

坂本　純輝

- 【患者】　70代男性
- 【既往歴】

  高血圧　2型糖尿病
- 【現病歴】

糖尿病で近医内科にてフォローされていた。

USにて膵管拡張を認め、精査目的のため当院を紹介受診。

画像検査にて膵頭部腫瘤を認め、診断確定目的でEUSーFNBが施行された。

- 【検体】

EUS-FNBにより膵頭部から採取された組織の圧挫細胞診

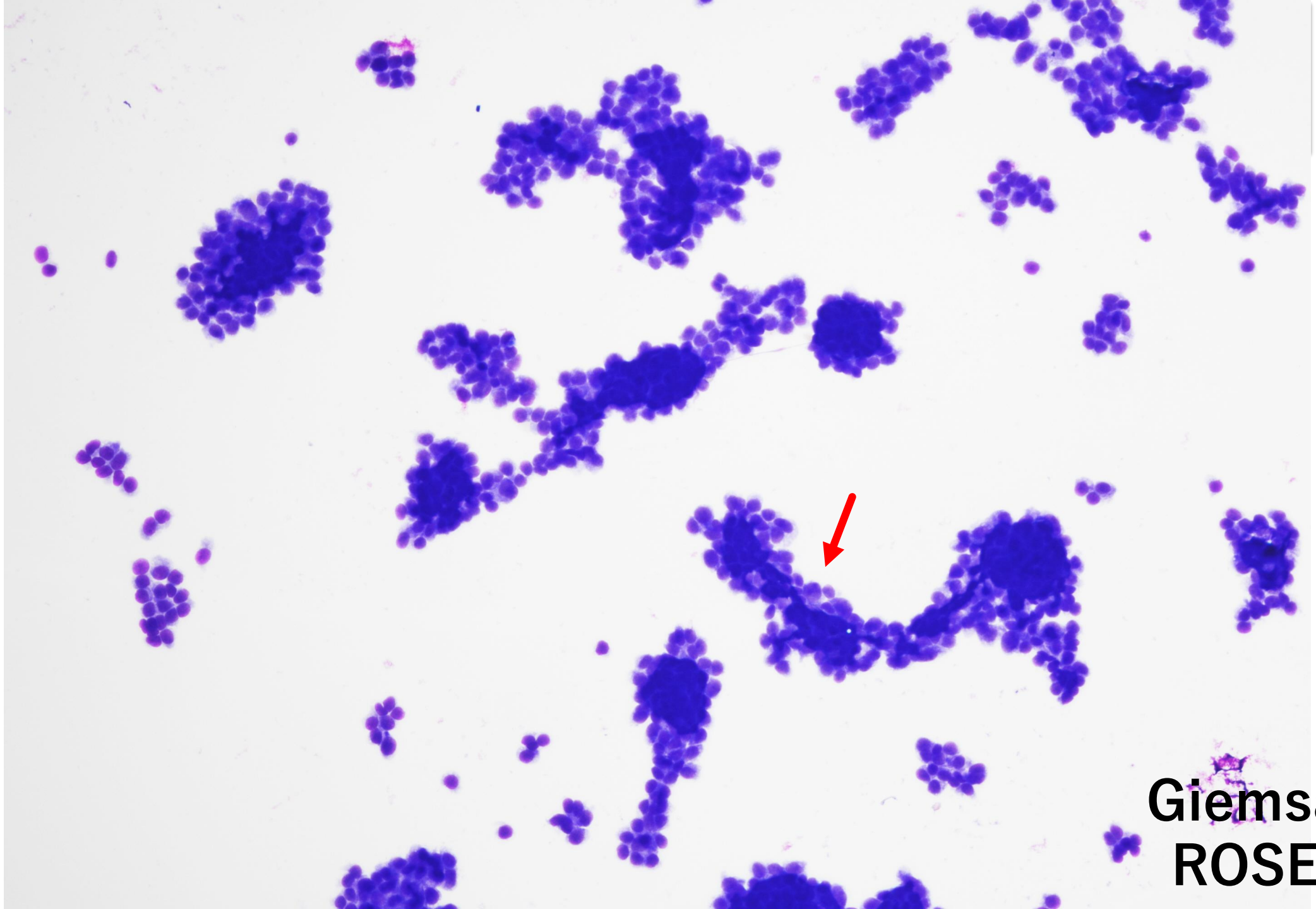

Giemsa染色
ROSE ×10

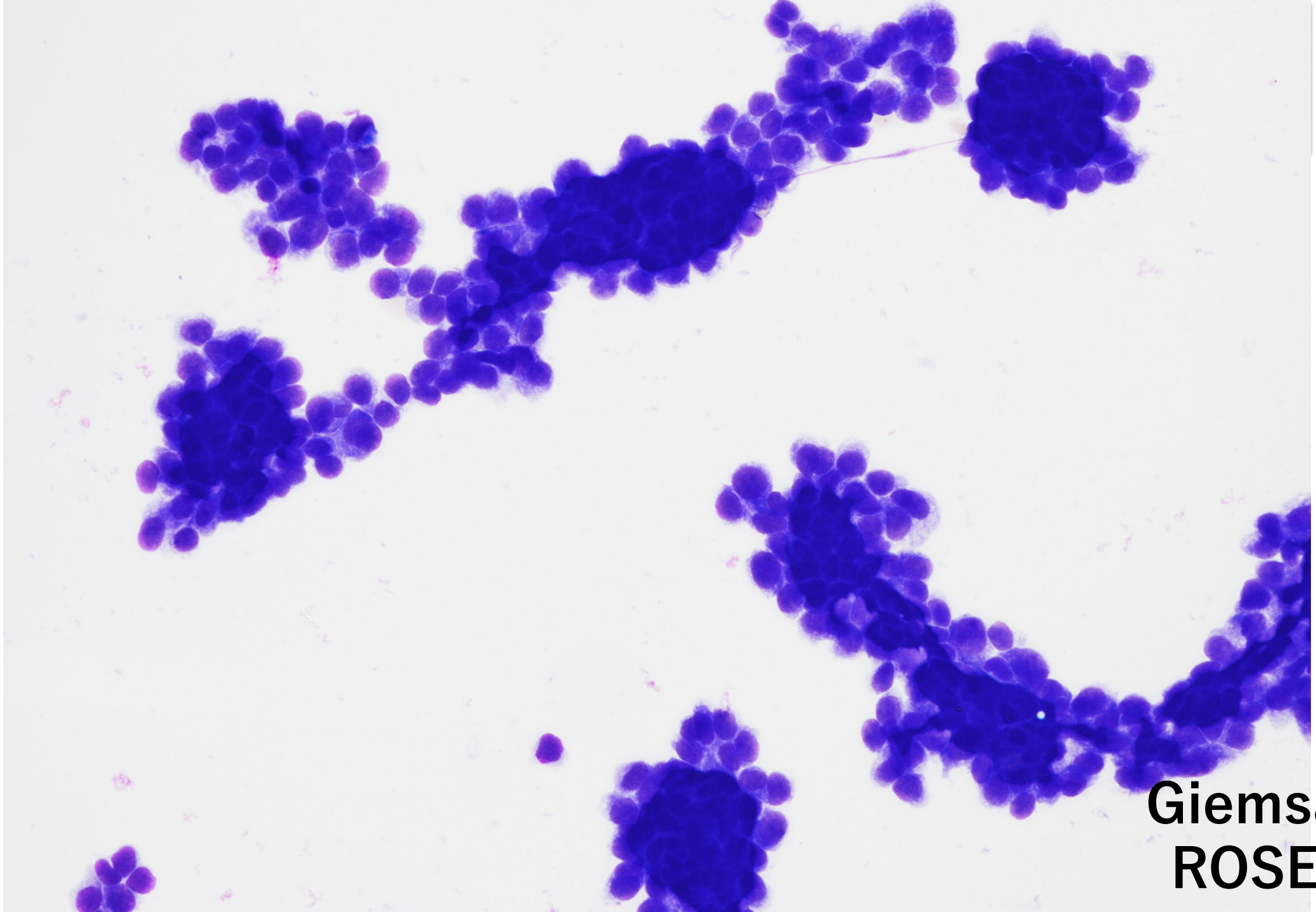

Giemsa染色
ROSE ×20

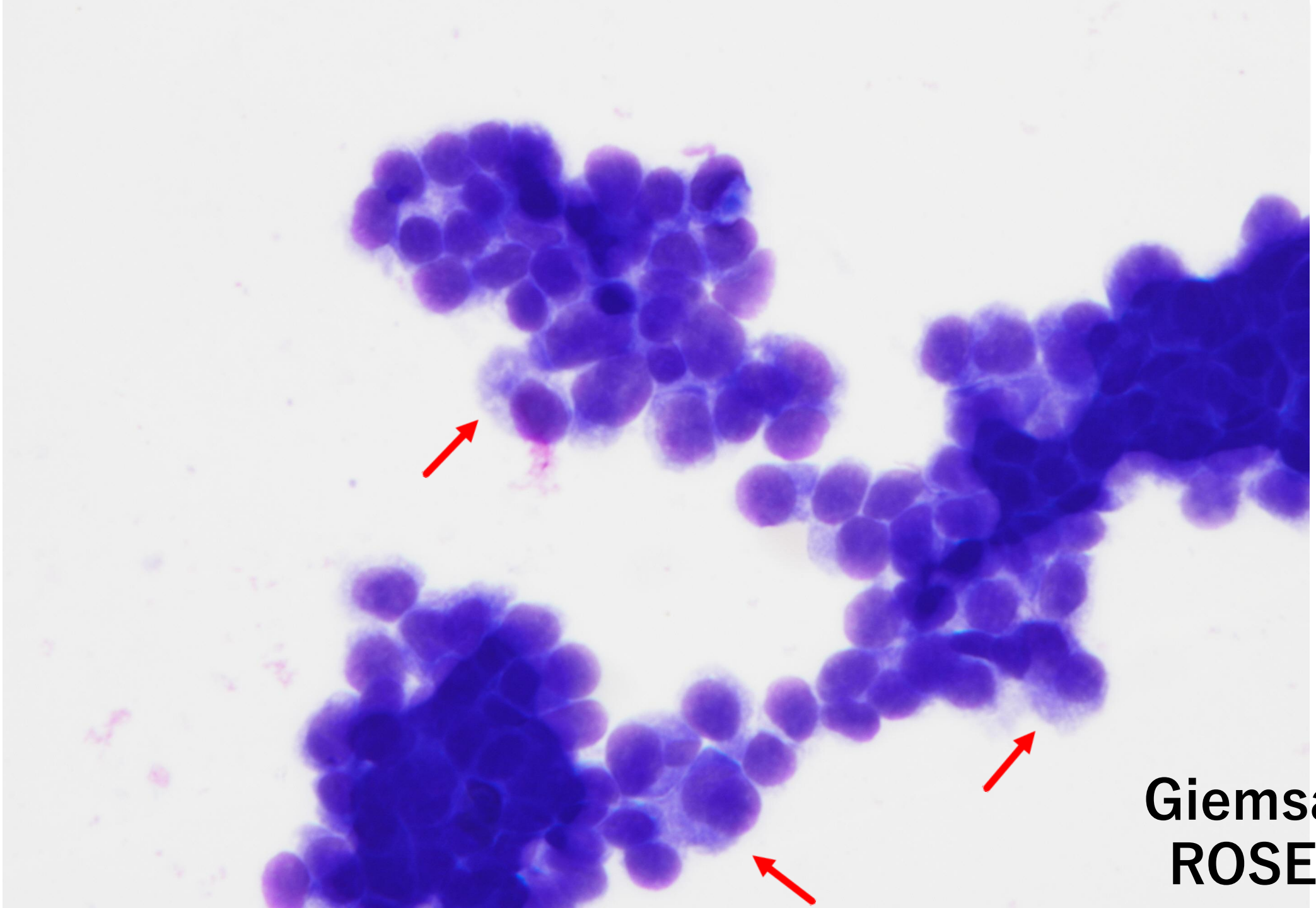

Giemsa染色
ROSE ×40

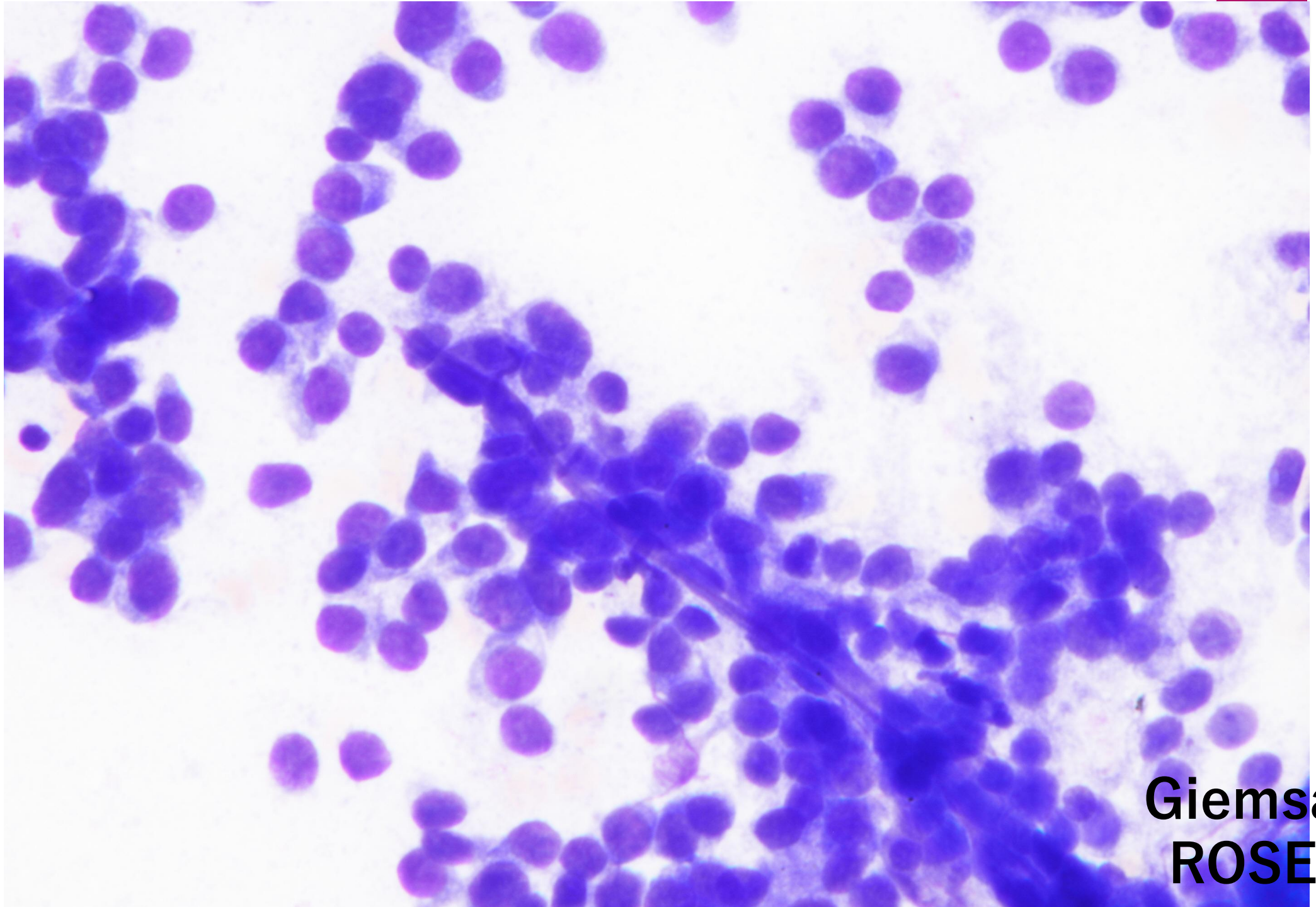

Giemsa染色
ROSE ×20

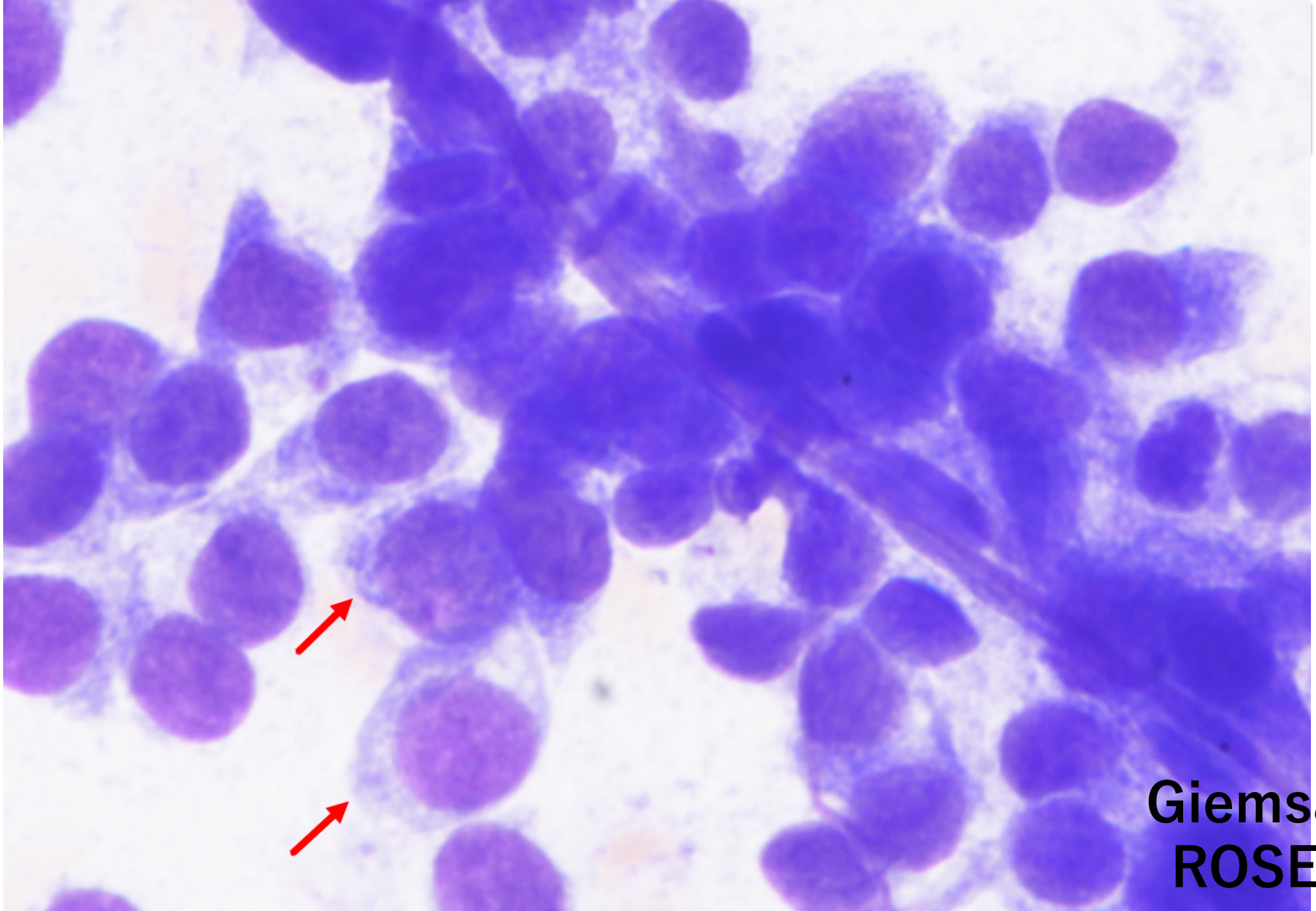

Giemsa染色
ROSE ×40

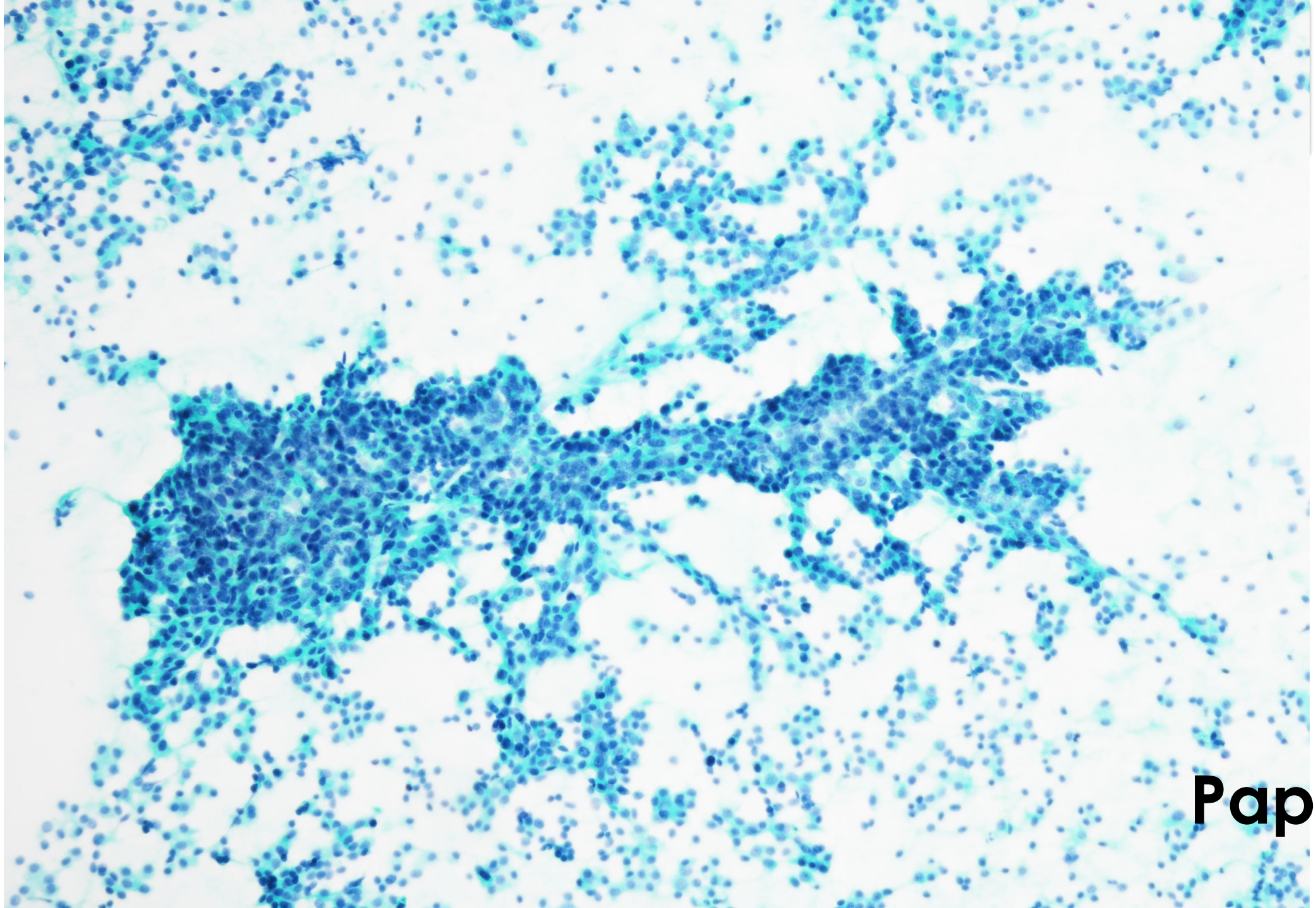

Pap染色
×10

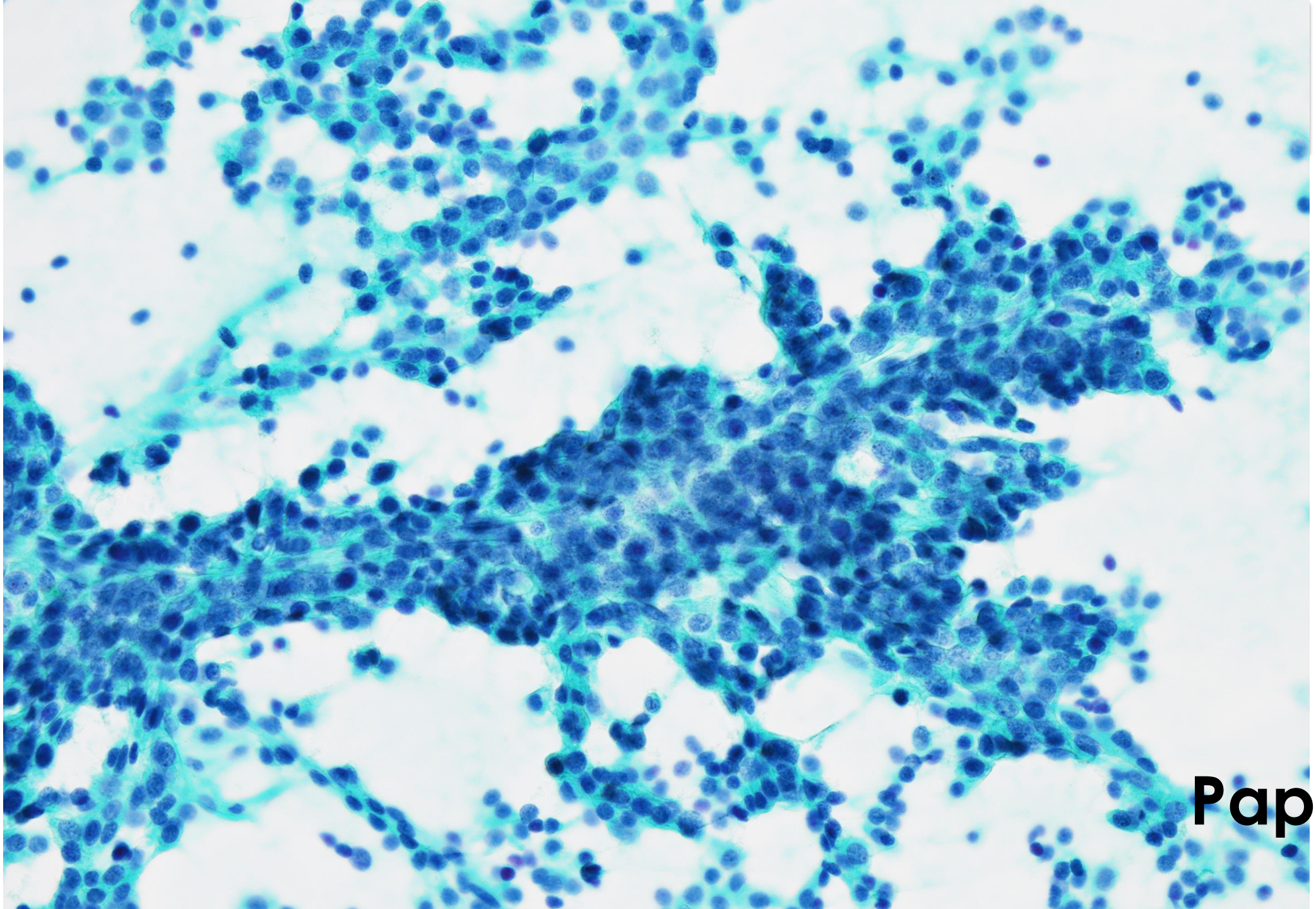

Pap染色
×20

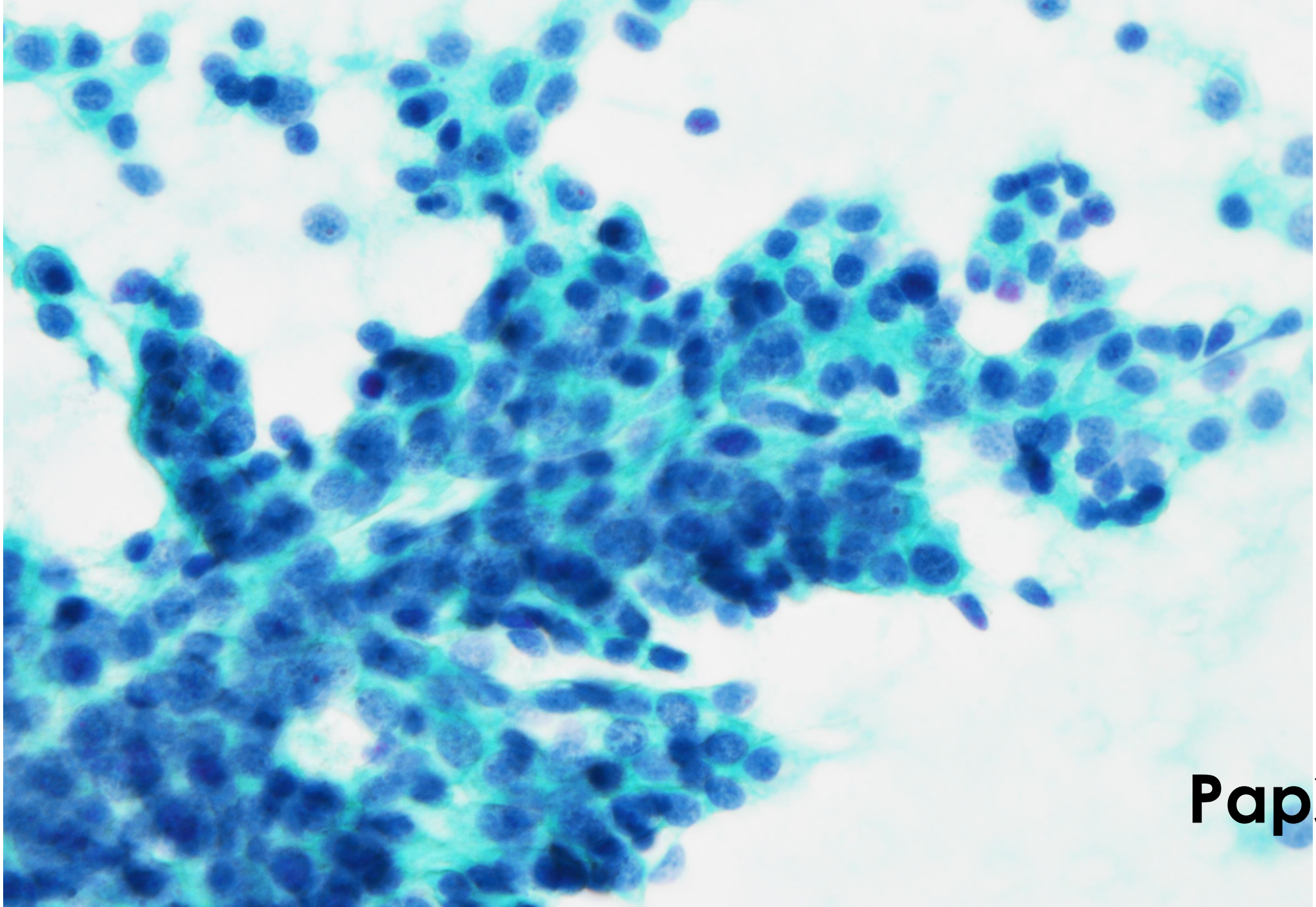

Pap染色
×40

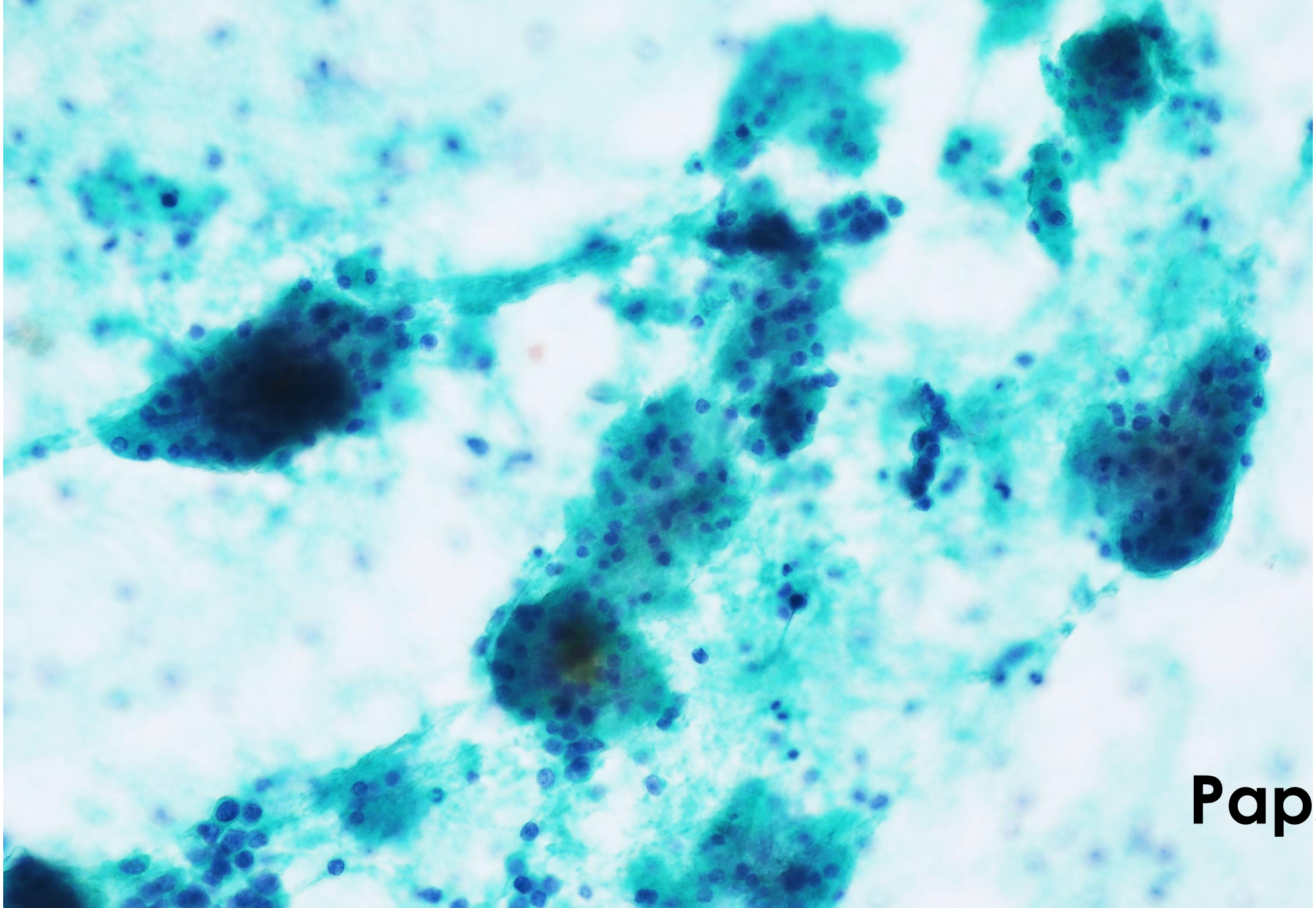

Pap染色
×20

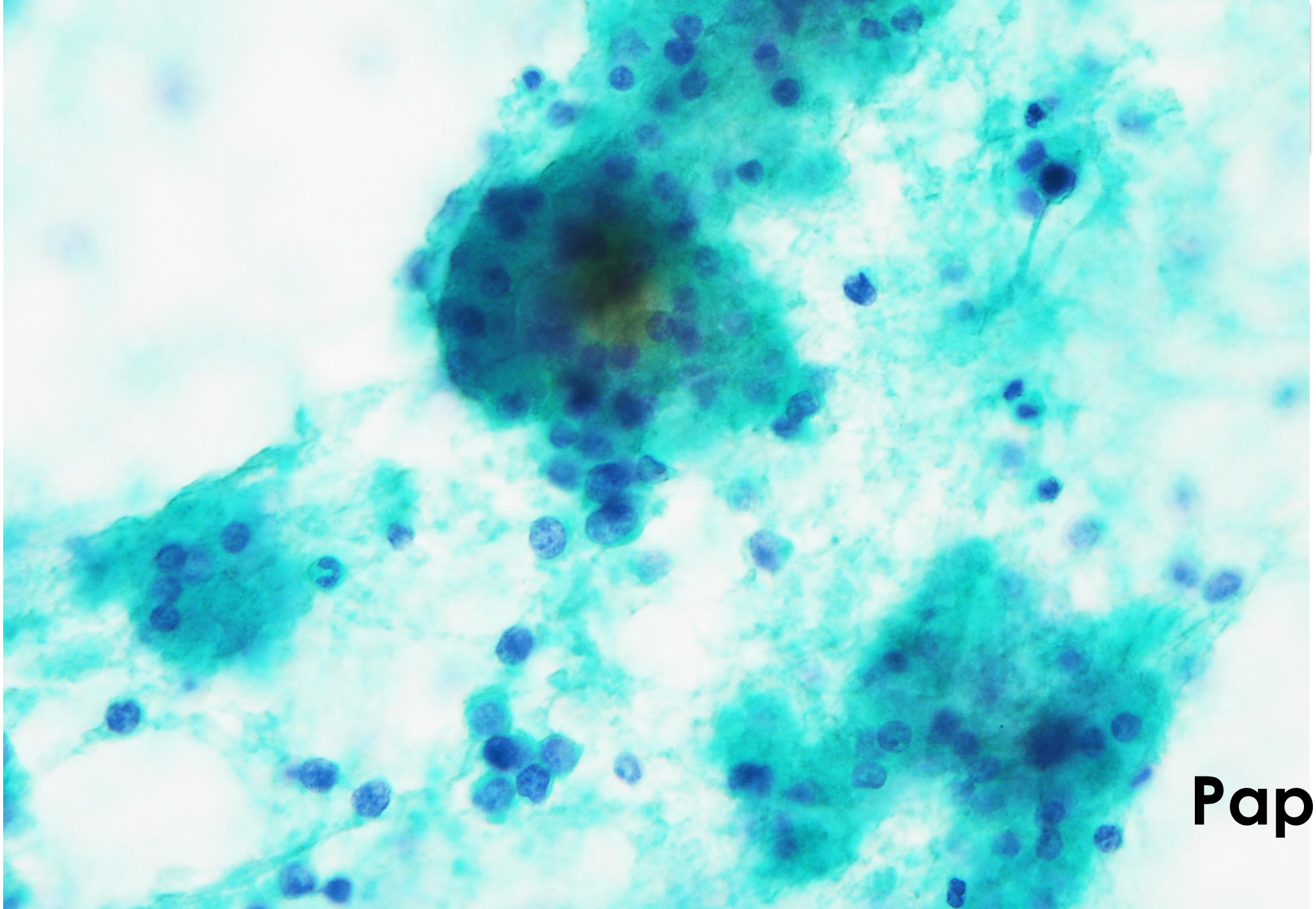

Pap染色
×40

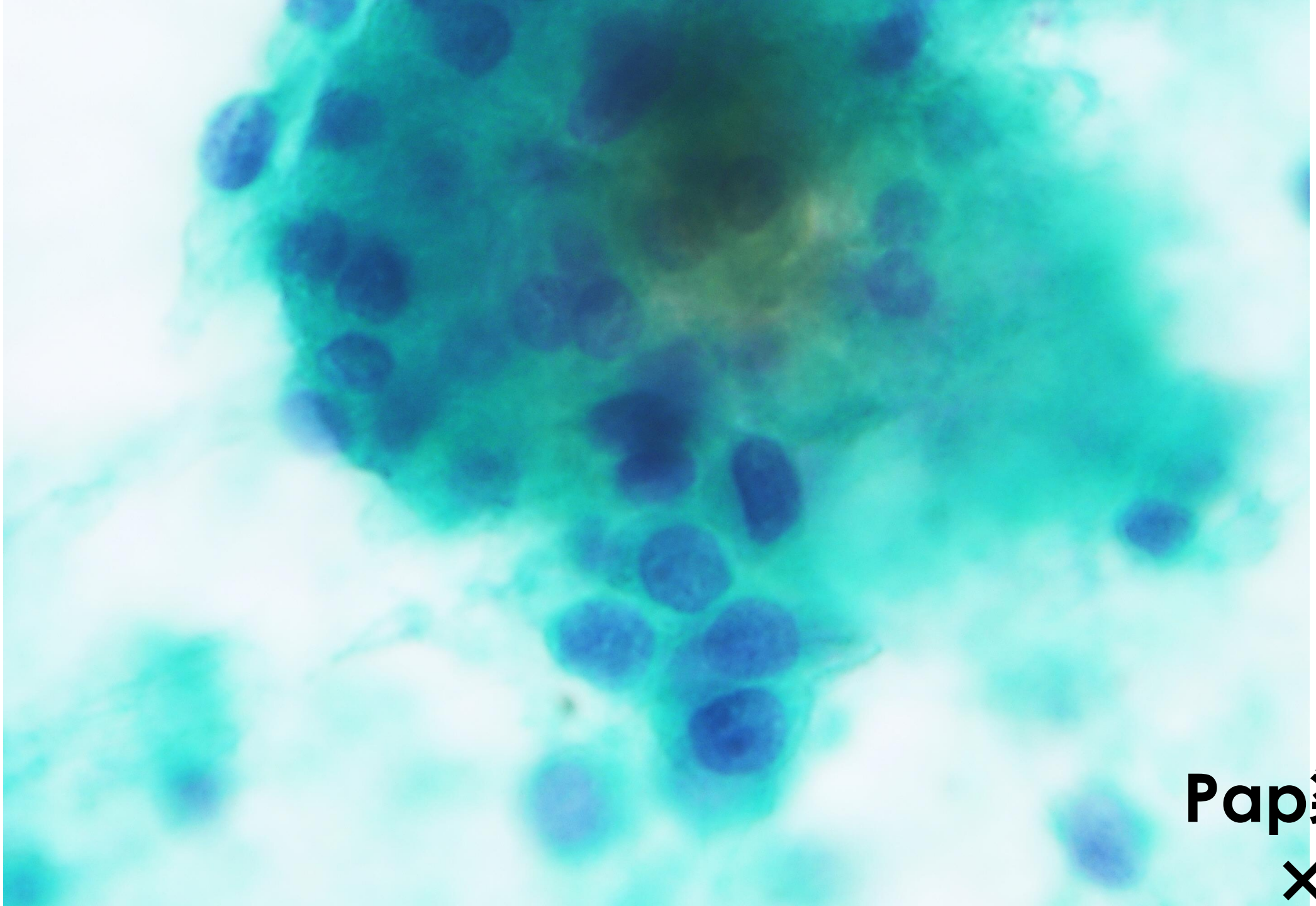

Pap染色
×100

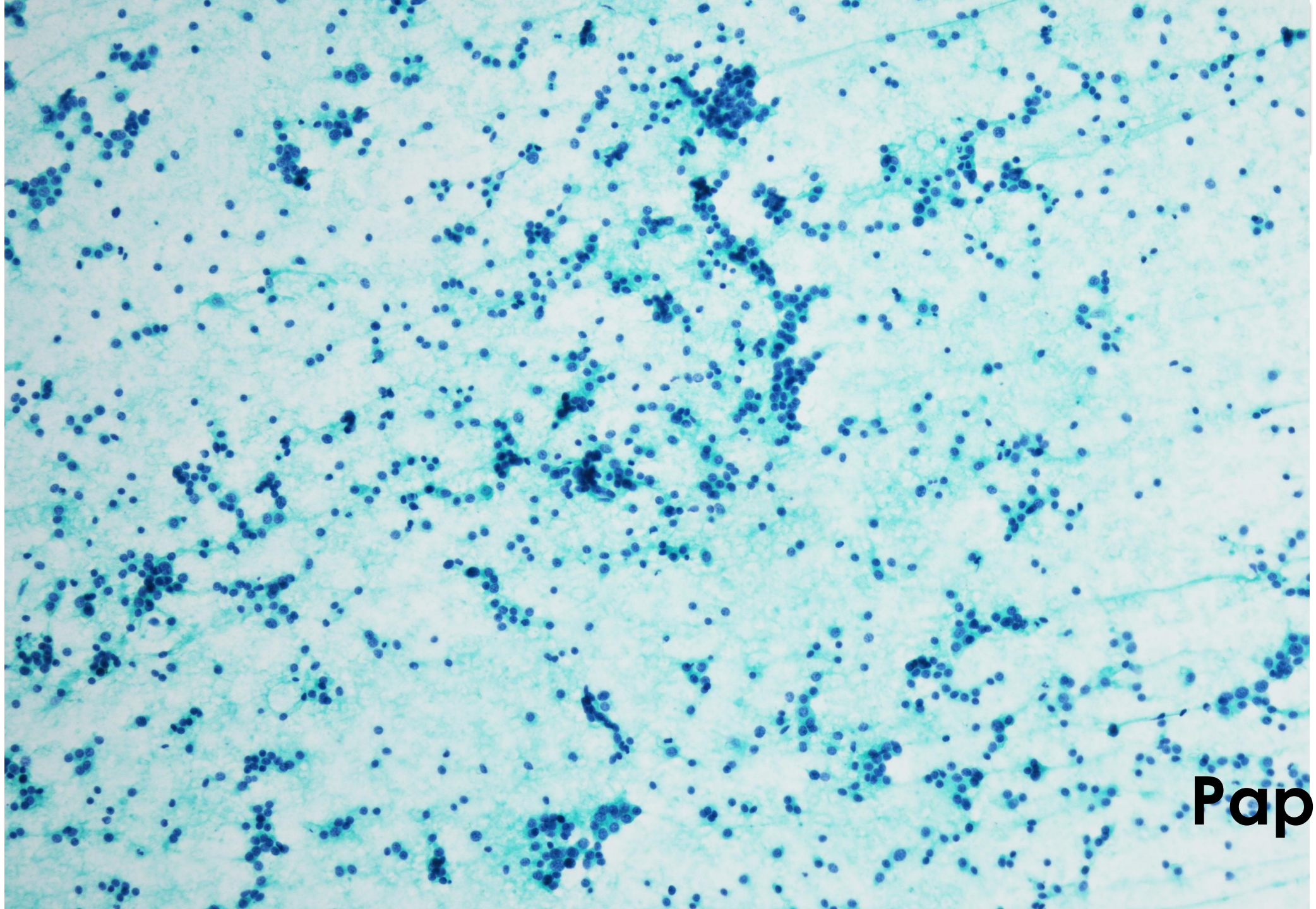

Pap染色
×10

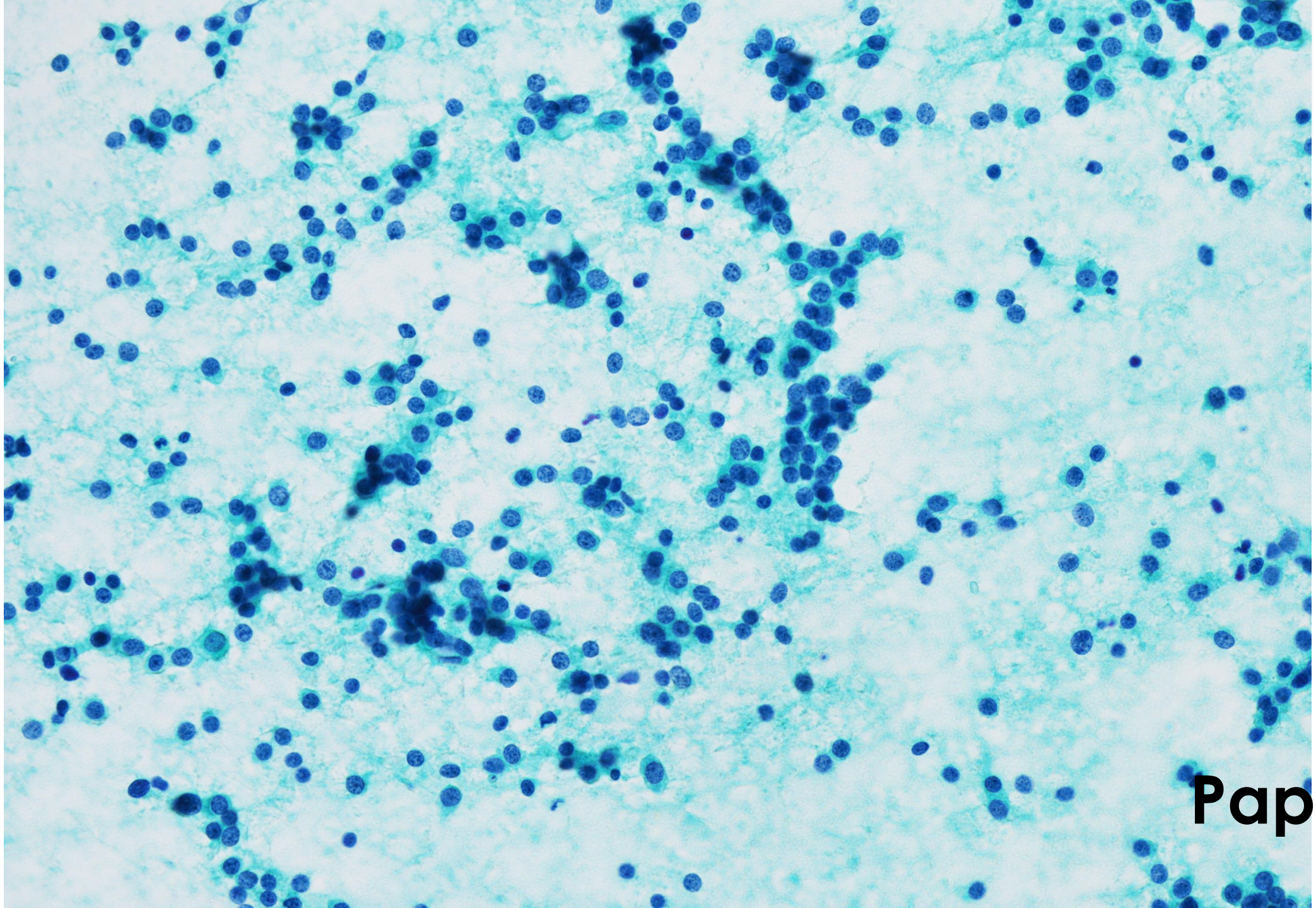

Pap染色
×20

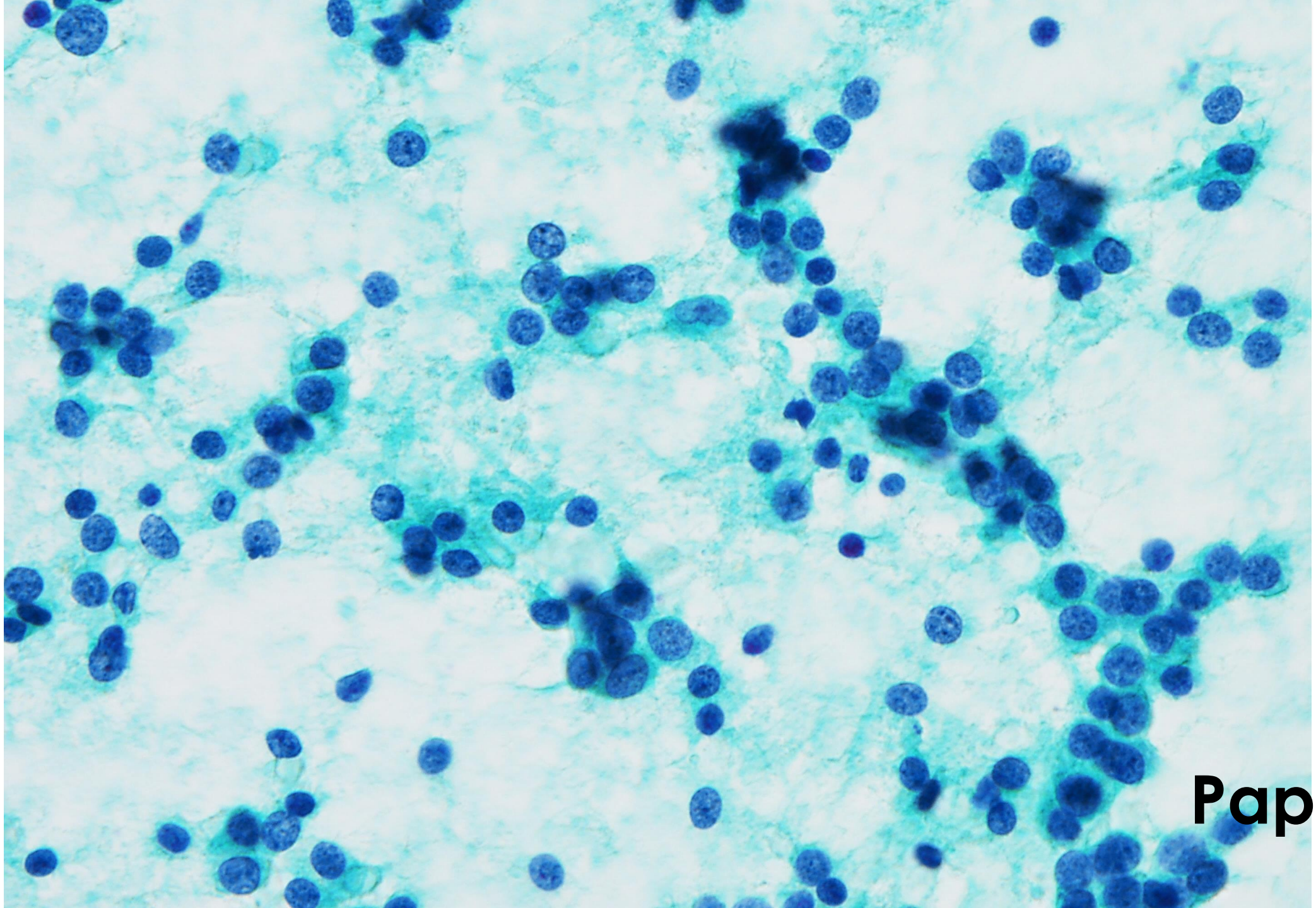

Pap染色
×40

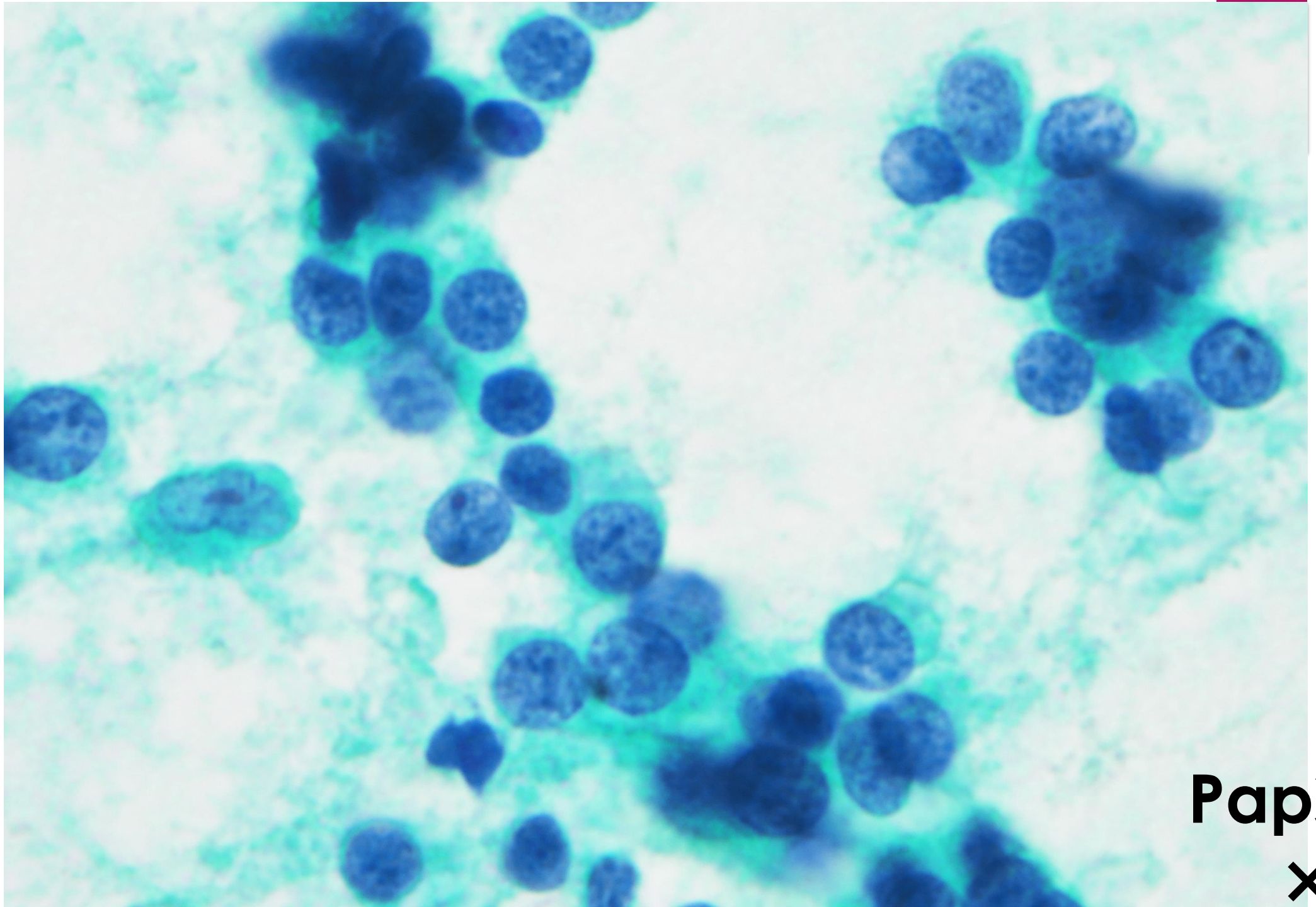

Pap染色
×100

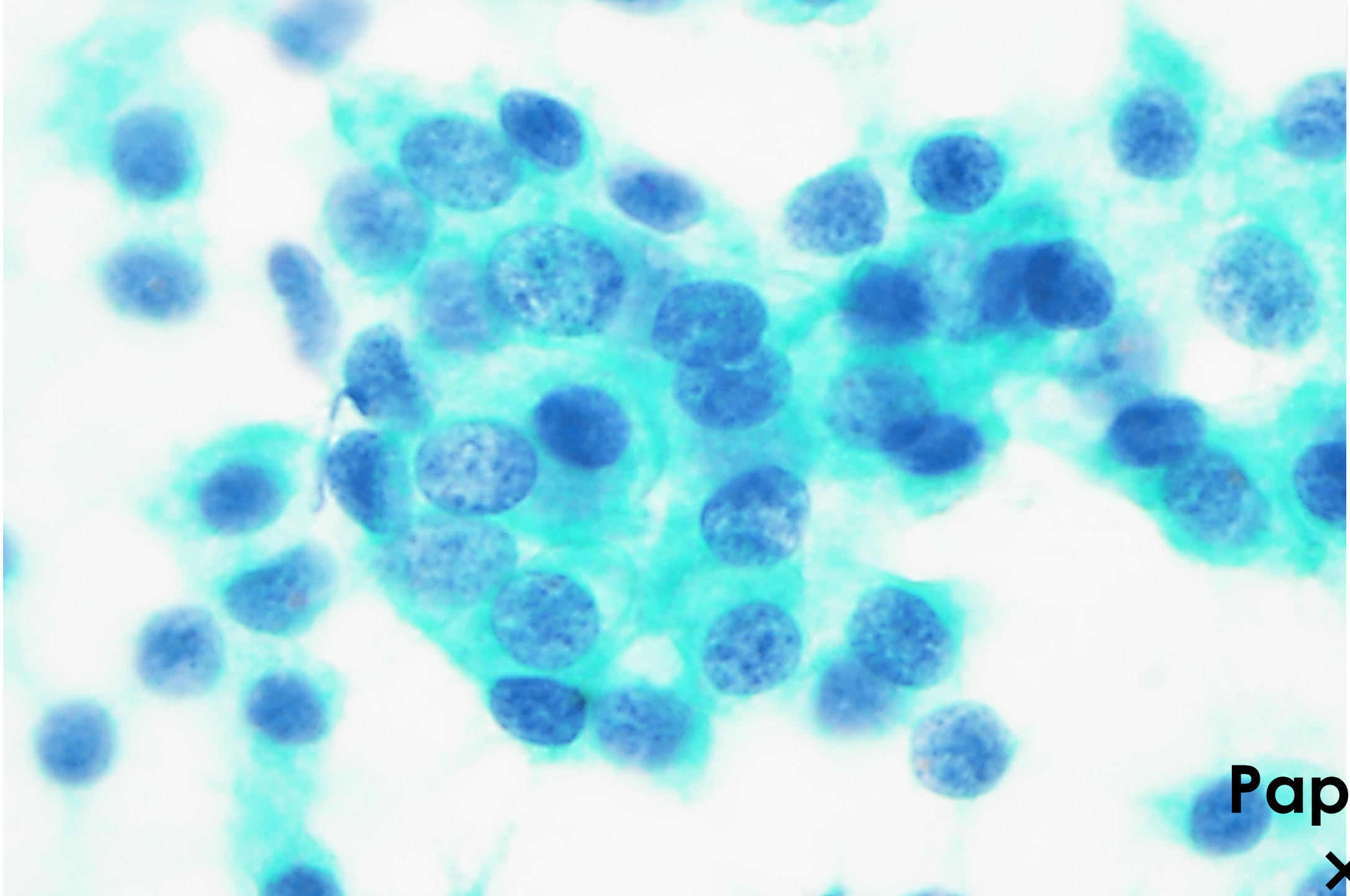

Pap染色
×100

【選択肢】

1．充実性偽乳頭状腫瘍

2．神経内分泌腫瘍

3．悪性リンパ腫

4．腺房細胞癌

5．膵管内乳頭粘液性腺腫（IPMA）

6．浸潤性膵管癌

【腹部US】

- 膵頭部腫瘤あり
- 大きさ：17～11mm
- 境界明瞭不整
- 内部エコーやや不均一
- 血流（ー）
- 膵管拡張あり（7.2mm）

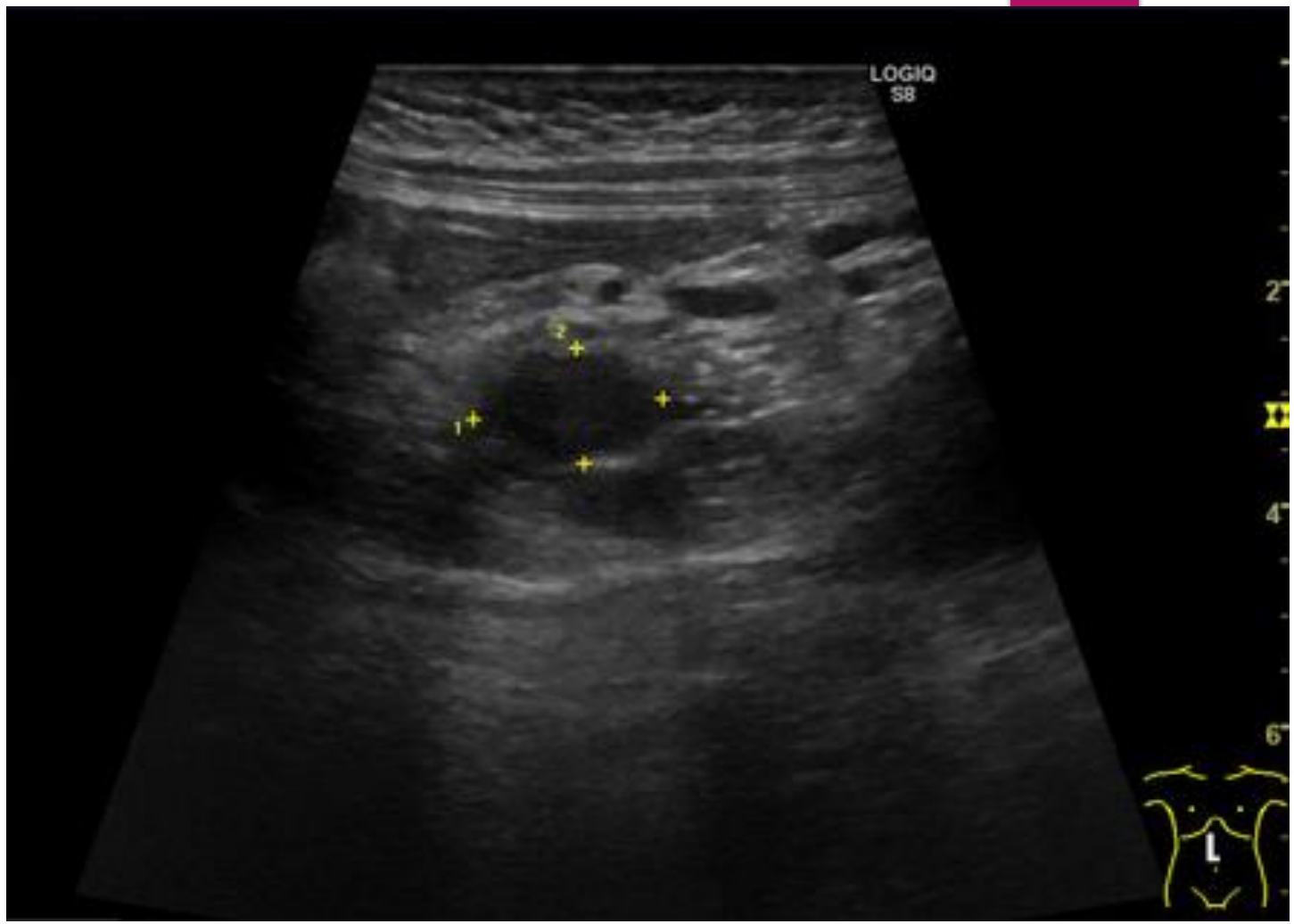

膵頭部癌疑い

【MRI画像】

- 膵頭部に約30mm程の軟部影あり
- 上流主膵管拡張
- 膵実質の萎縮あり
- リンパ節腫大なし

膵頭部癌疑い

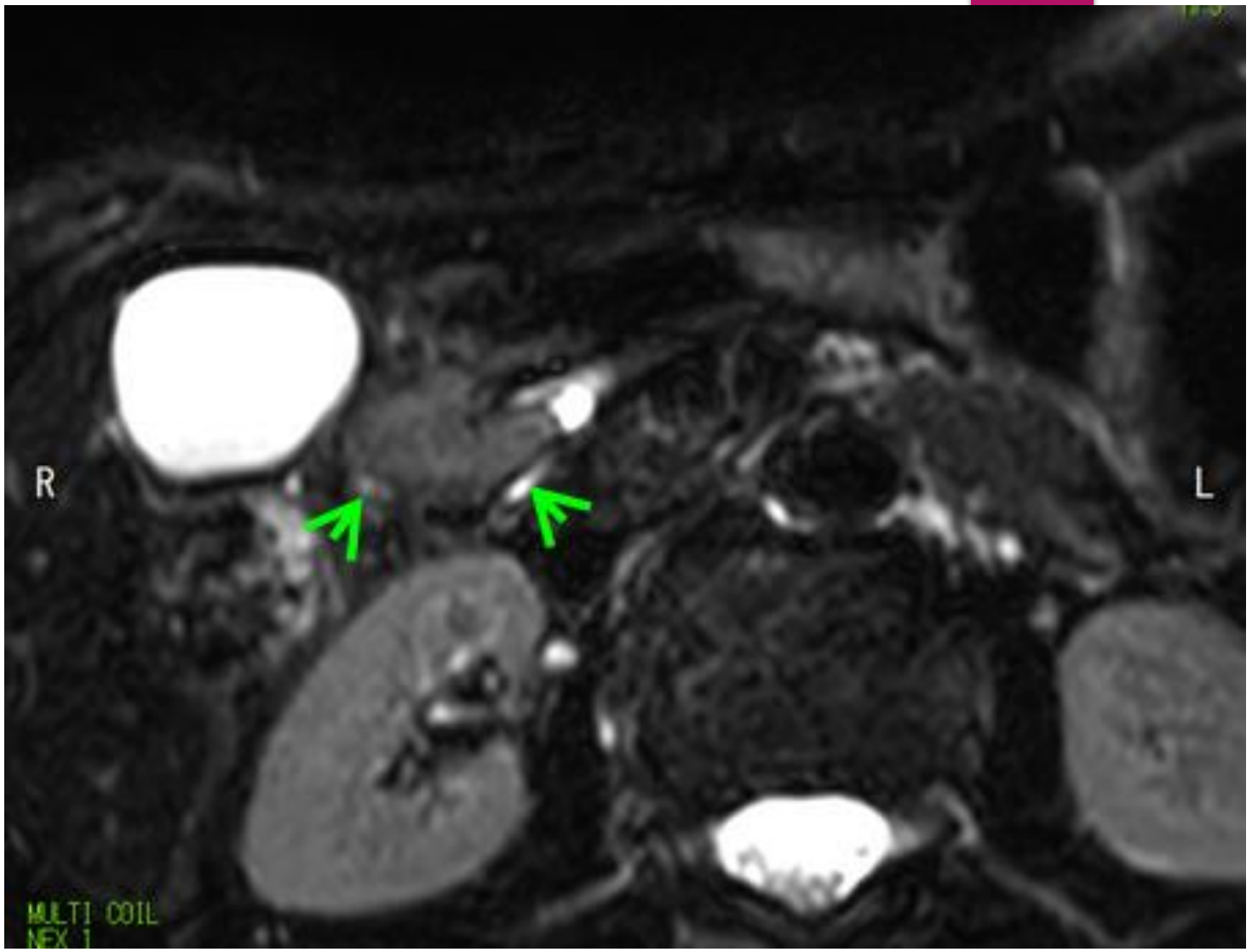

【腹部CT】

- 膵頭部腫瘤あり
- 大きさ：10mm程
- 主膵管拡張あり
- 膵体尾部実質の萎縮あり
- 腹水僅かにあり



膵頭部癌疑い

【血液検査結果】

検査項目	結果値	検査項目	結果値
WBC	$5.9\times10^{3}/\mu l$	総ビリルビン	1.0mg/dl
RBC	$4.55\times10^{6}/\mu l$	血糖（血漿）	127mg/dl
Hb	13.8g/dl	HbA1c	7.3%
AST	16U/L	AMY	44mg/dl
ALT	11U/L	CRP	0.03mg/dl
ALP	33U/L	CEA(血清)	2.2ng/ml
LDH	211U/L	CA19－9	21U/ml
γ-GTP	18U/L		

【EUS-FNB時の組織ミクロ画像】

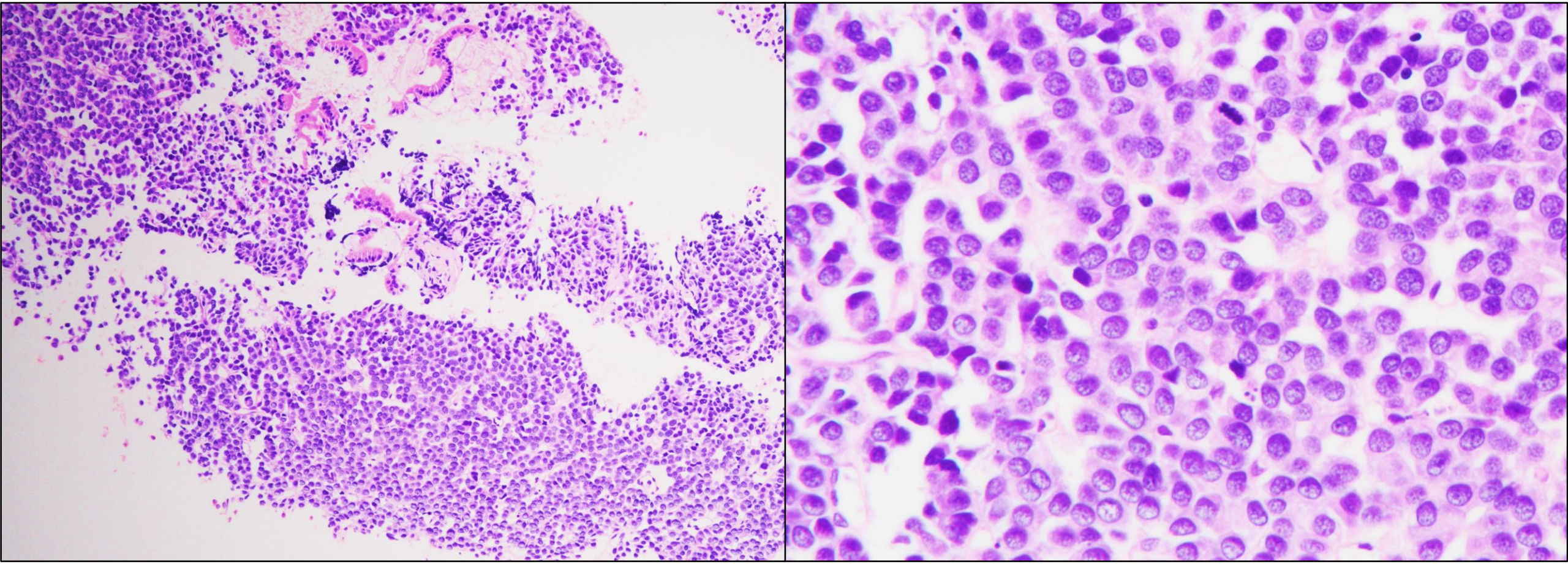

×10　　×40

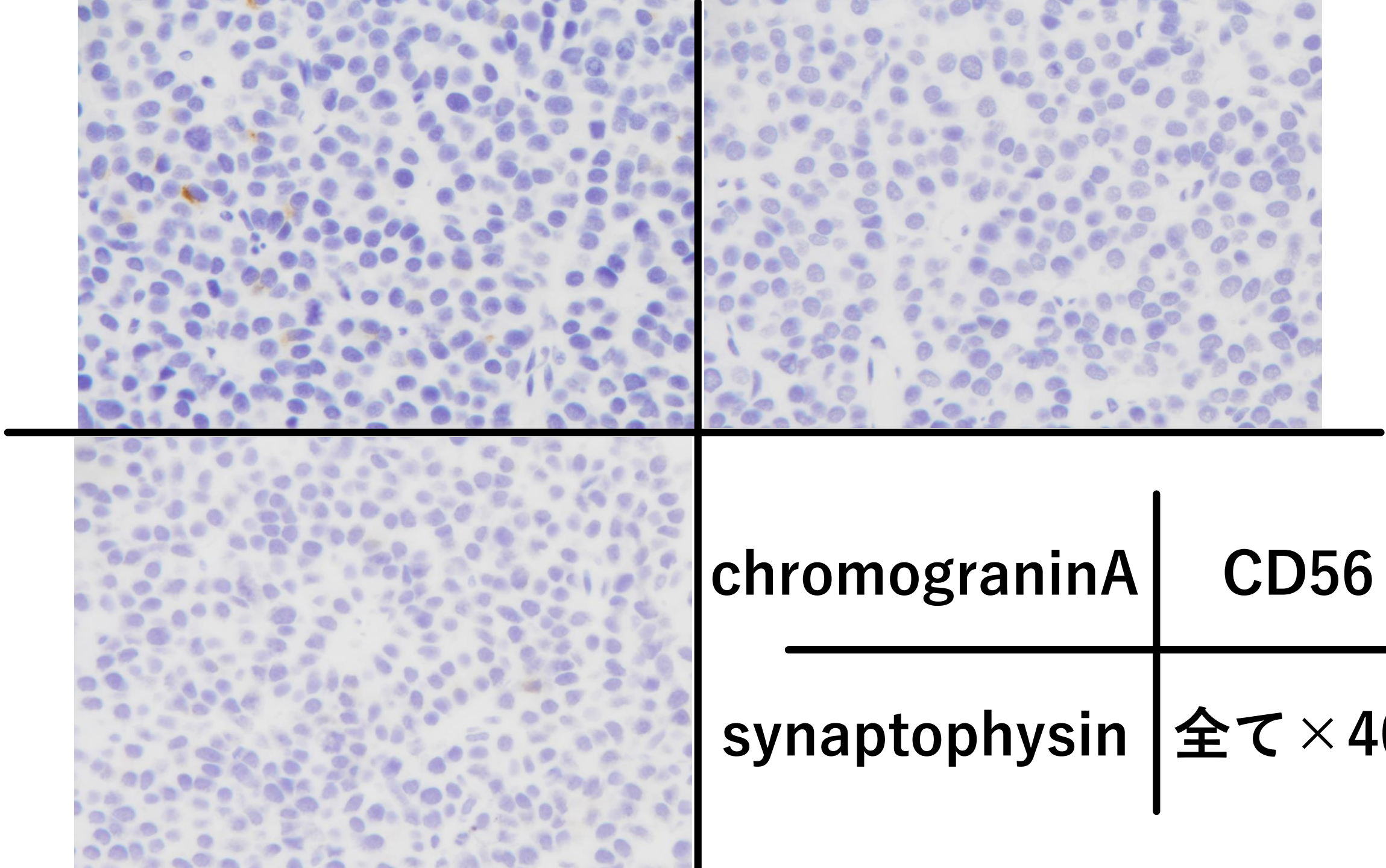
chromograninA
CD56
synaptophysin
全て×40

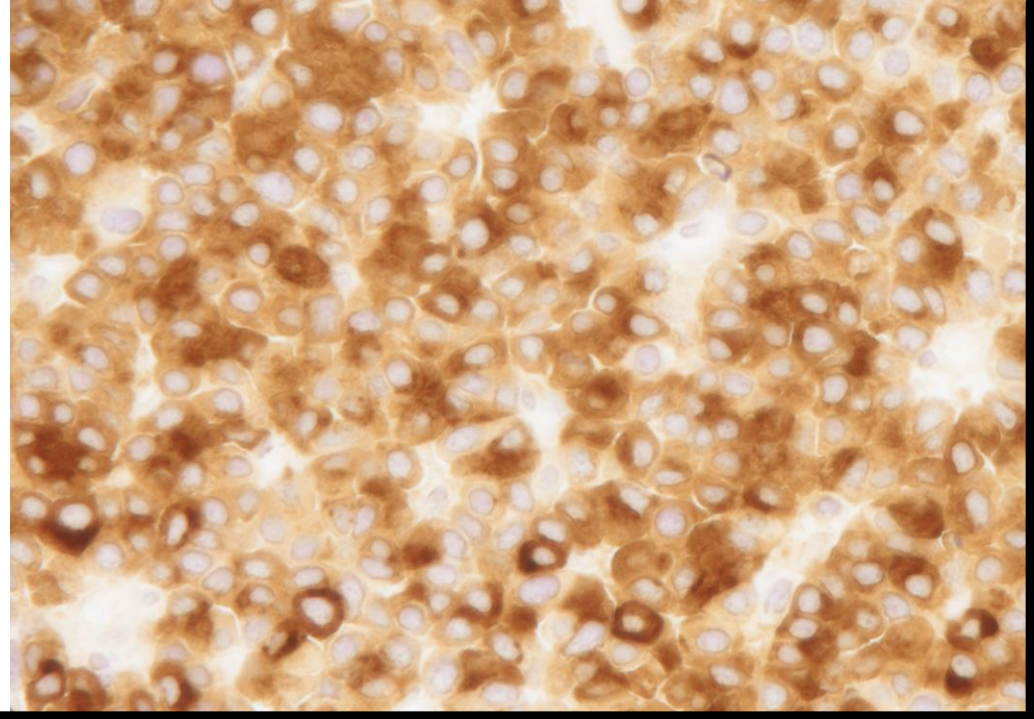

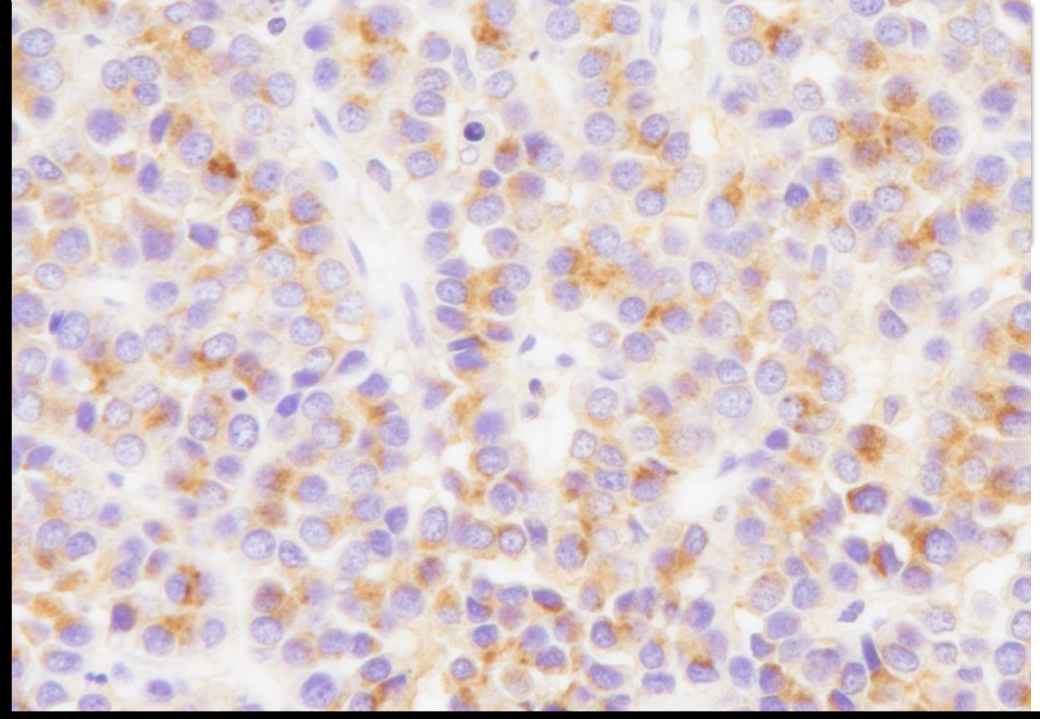

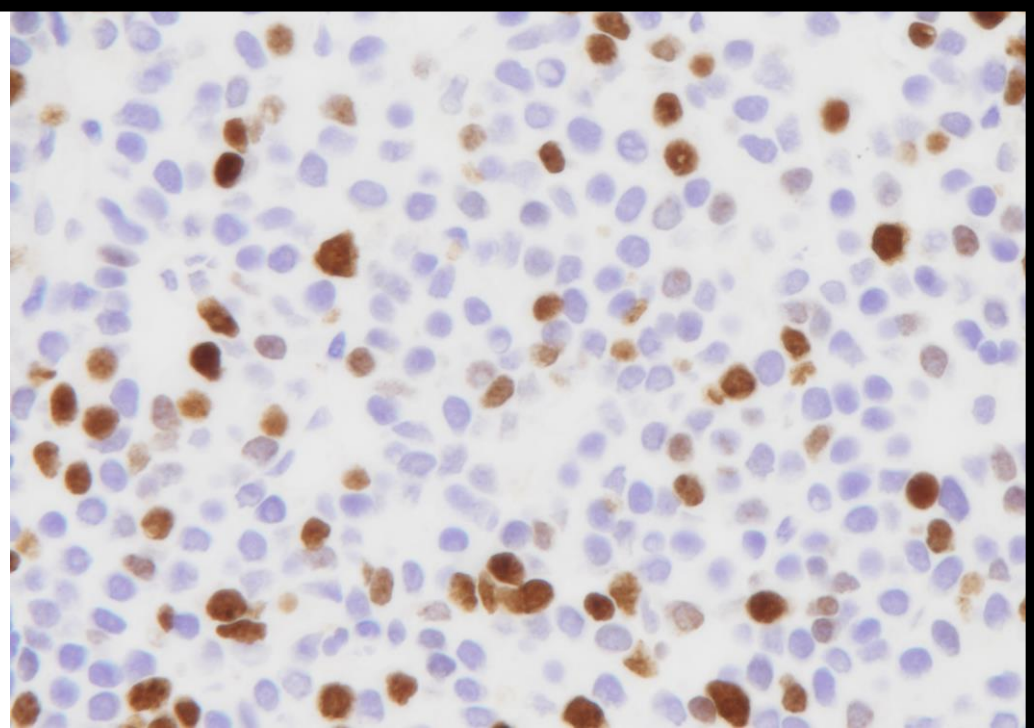

trypsin

BCL-10

MIB-1

全て×40

【組織診断】

Acinar cell carcinoma

【選択肢】

1．充実性偽乳頭状腫瘍

2．神経内分泌腫瘍

3．悪性リンパ腫

4．腺房細胞癌

5．膵管内乳頭粘液性腺腫（IPMA）

6．浸潤性膵管癌（一般型）


総肝管
十二指腸側の潰瘍形成
胆嚢管
乳頭部
総胆管

十二指腸側の潰瘍形成（割面作成後）



赤丸：腫瘍成分
白色多結節

HE標本　ルーペ像

標本＃7

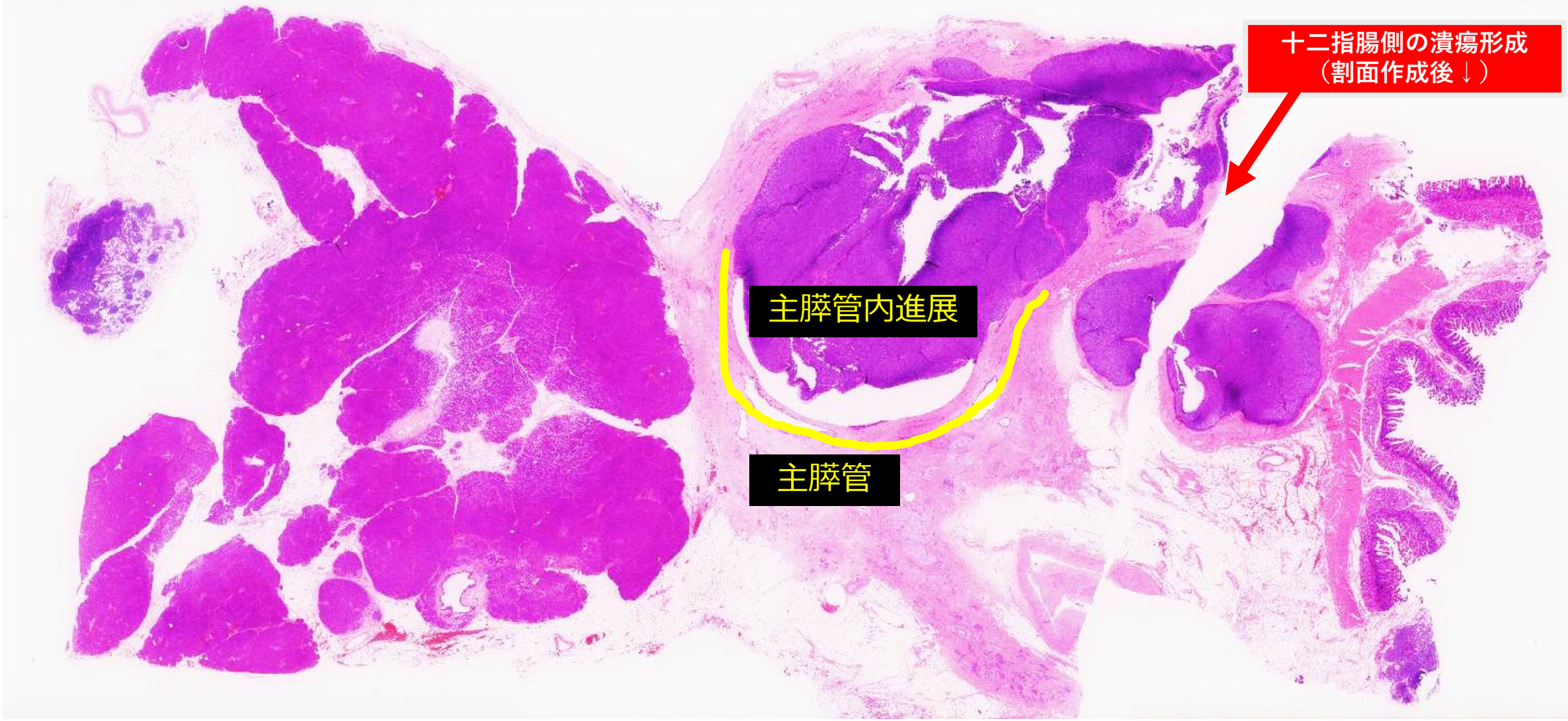

標本＃８

HE標本　ルーペ像

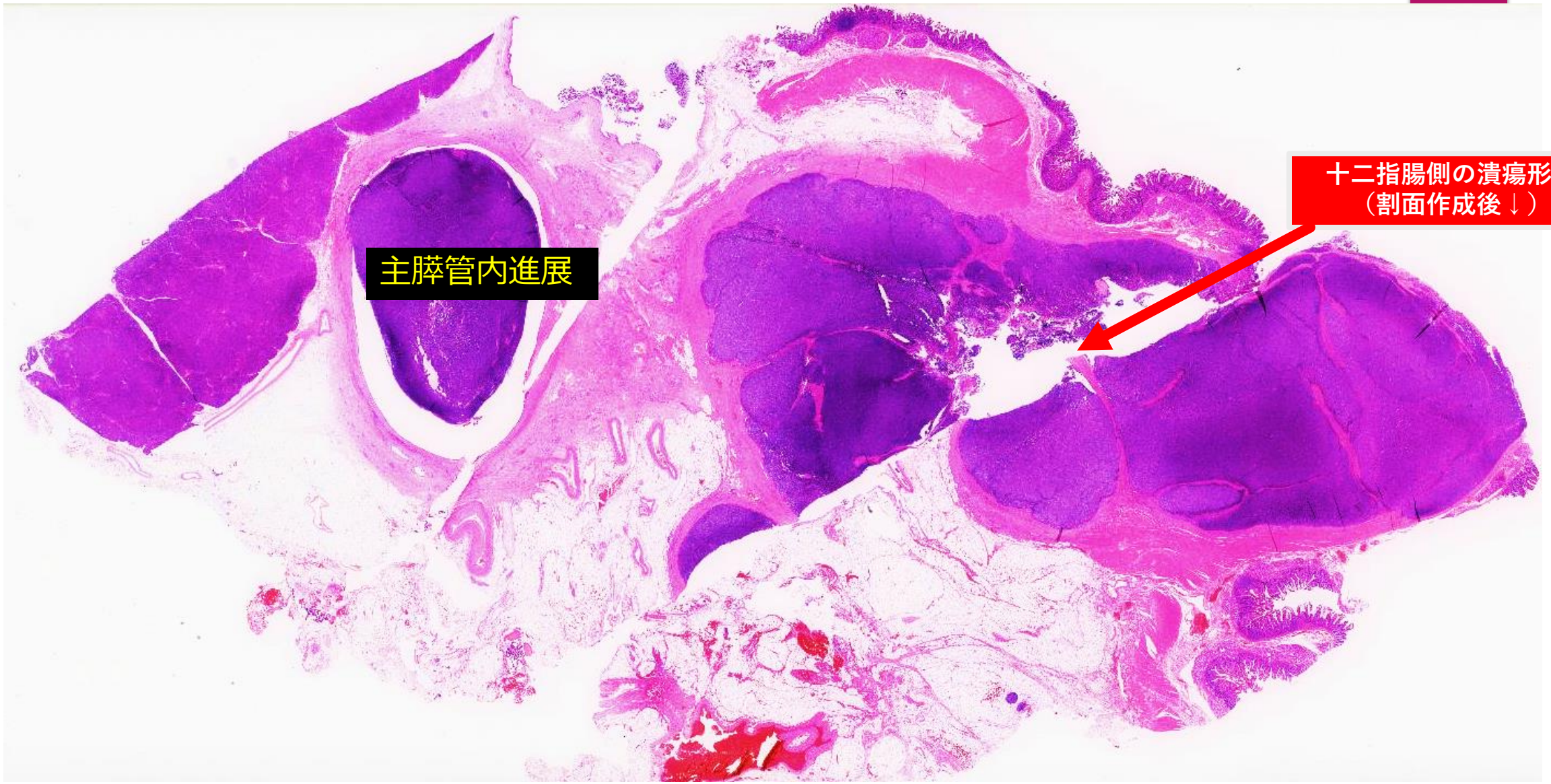

HE標本　ミクロ像

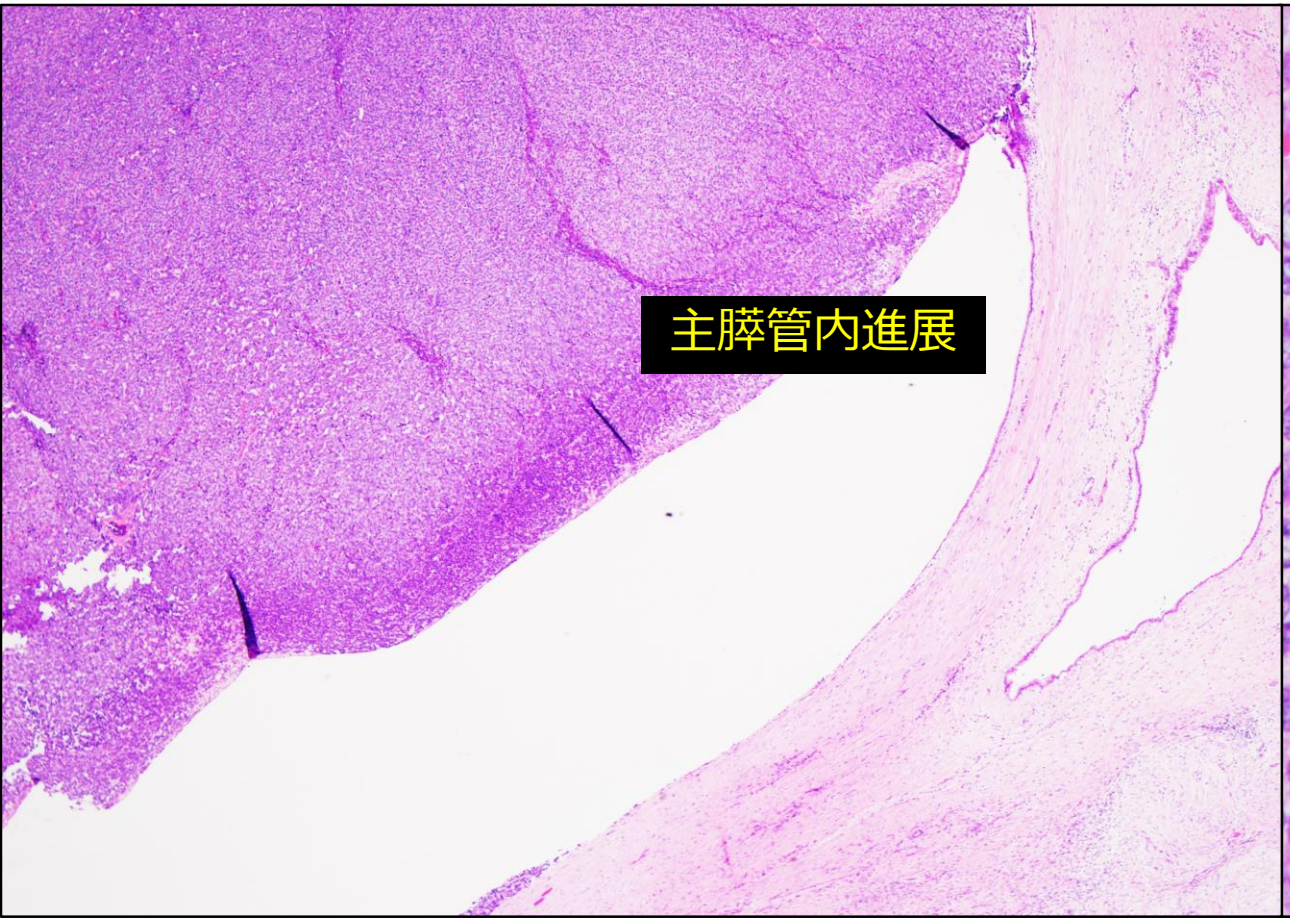

×2

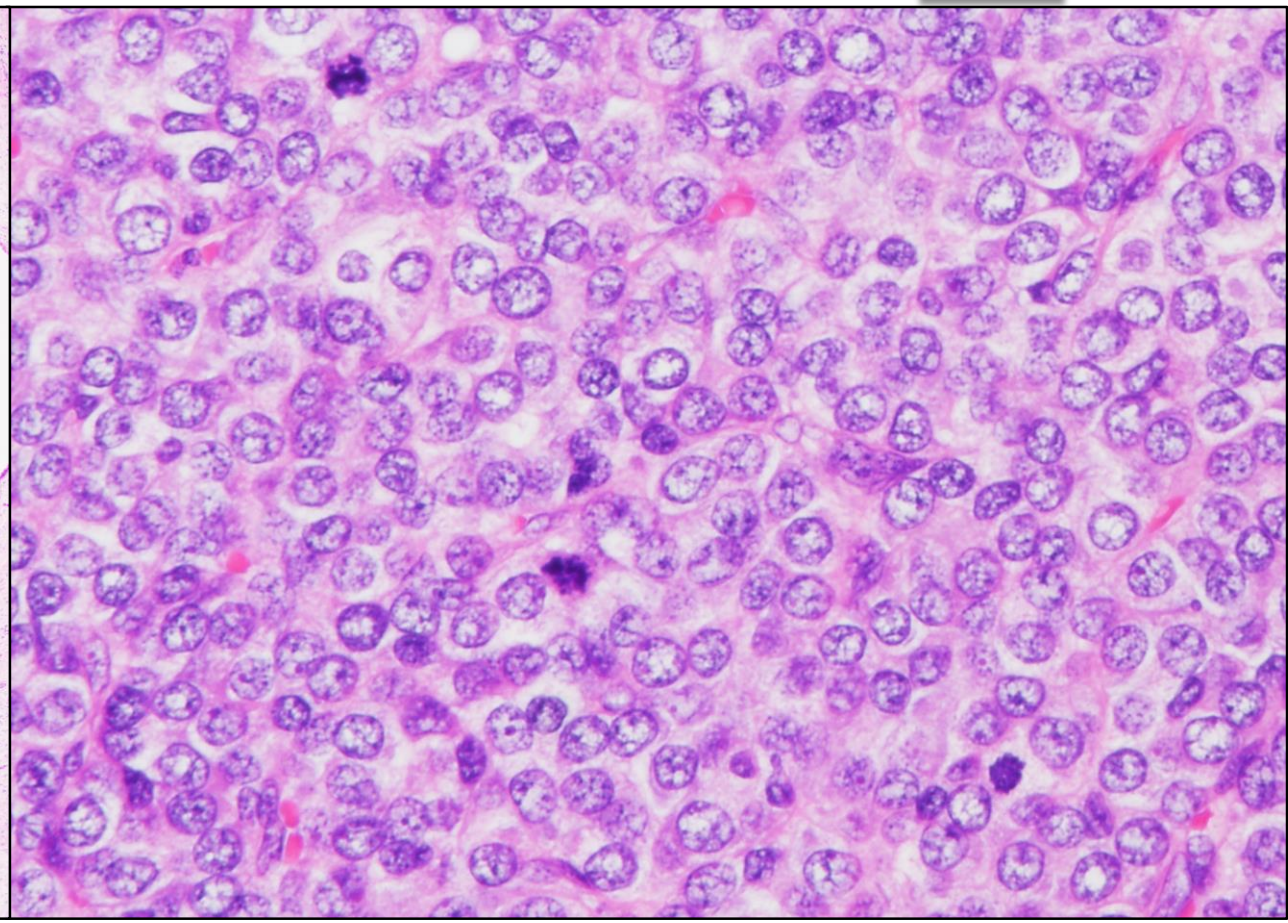

×40

【組織診断】

acinar cell carcinoma　with intraductal and papillary variants (文献的診断：IPACC)

腺房細胞癌について

- 発生頻度：膵臓外分泌腫瘍の約0.4%～1%（10万人あたり0.07人）
- 平均年齢：59.6歳
- 好発部位：膵頭部　（主膵管内進展像を示す例が存在する:IPACC）
- 男女比：２：１　→PDCAと比較するとやや男性に多く、若年齢の傾向あり
  切除可能例の5年生存率は43.9%（生存期間中央値：41カ月）→PDCAより良好
  ＊主膵管内進展をきたす症例(IPACC)は生存率が低下する報告あり(32カ月)
- 転移部位：肝転移最多

腺房細胞癌について

- 日本人10％にみられるLewis血液型陰性例はCA19-9が産生されない
  前区物質のDupanー２が有用
- 膵癌の膵管狭窄により膵炎が起こる為、血性アミラーゼやエラスターゼ上昇あり。
- 腺房由来の外分泌酵素である　trypsin、amylase、lipaseは腺房細胞への分化を示すマーカー。
- amylaseは感受性、特異度ともに低く、lipaseは補助的な使用が多い
- 免疫組織化学的検討で、特異性が高く汎用されるのは　trypsin、BCL - 10

腺房細胞癌について

- BRCA遺伝子との関連性があるという報告あり

  →PARP阻害剤やプラチナ含有抗癌剤の有効性が高い

  オラパリブのコンパニオン診断BRCA1/2生殖細胞系列病的バリアントに関する遺伝子検査推奨あり
- 高頻度マイクロサテライト不安定性（MSI - high)が比較的多い
- KRAS変異はほとんどみられない。膵管癌、IPMN、MCN、PanINでは認める

腺房細胞癌　アトラス細胞所見との比較

細胞所見	平面的配列 核間距離の乱れ	核偏在性、核小体明瞭 顆粒状細胞質
アトラス ×40/×100	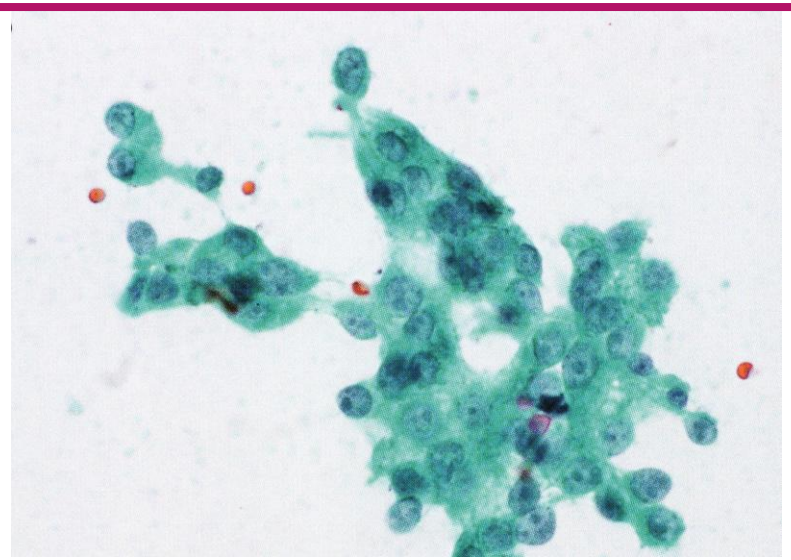	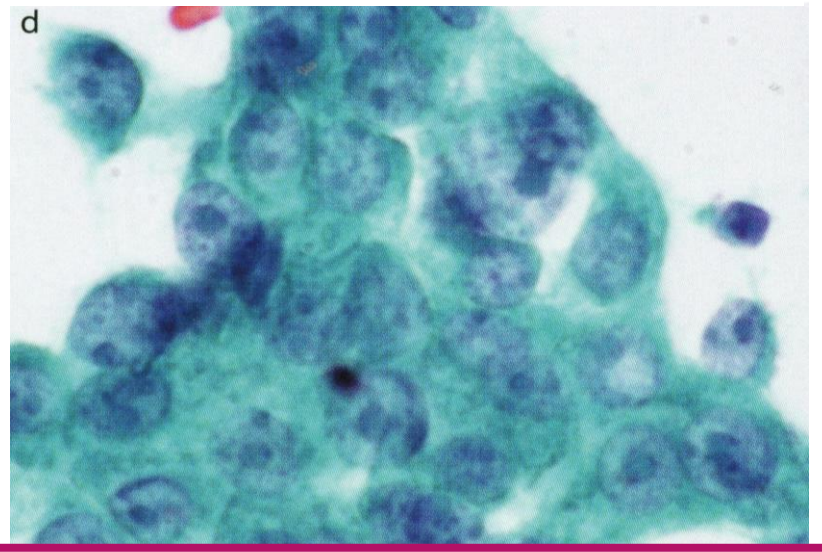
本症例 ×40/×100	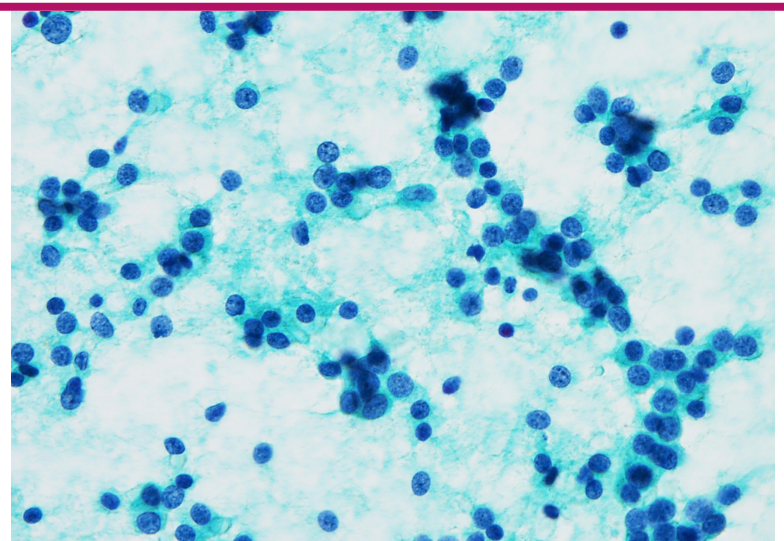	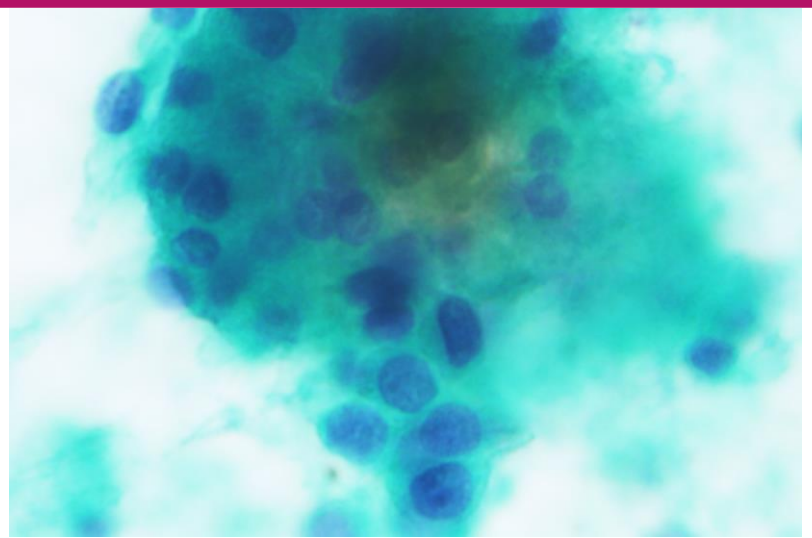

腺房細胞癌　アトラス細胞所見との比較

細胞所見	小型細胞、結合性低下	細顆粒状クロマチン 大型✖小体
アトラス ×20/×100	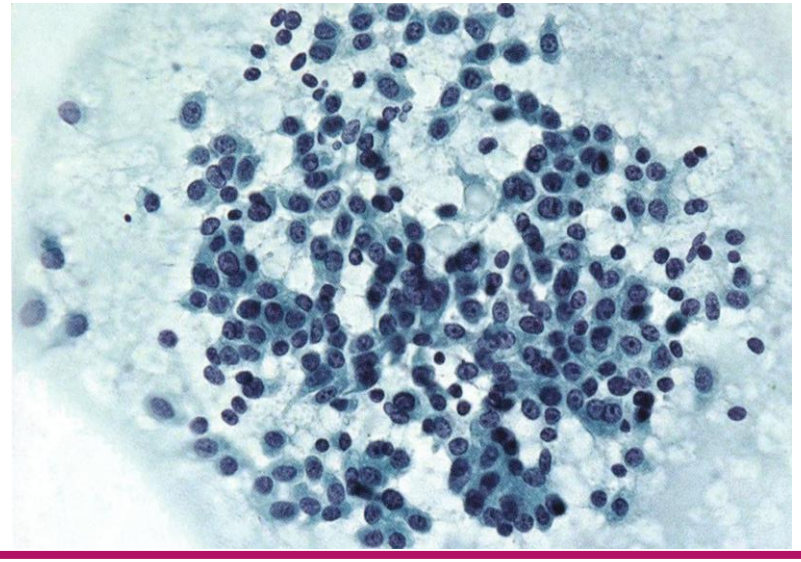	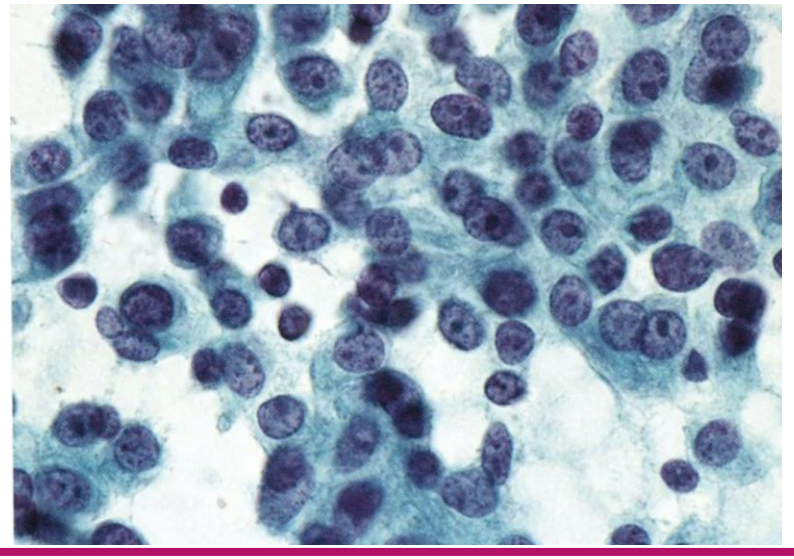
本症例 ×20/×100	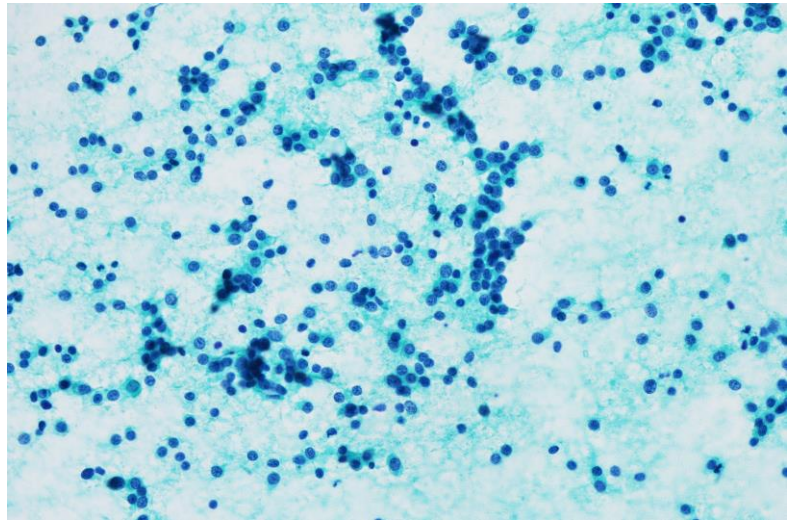	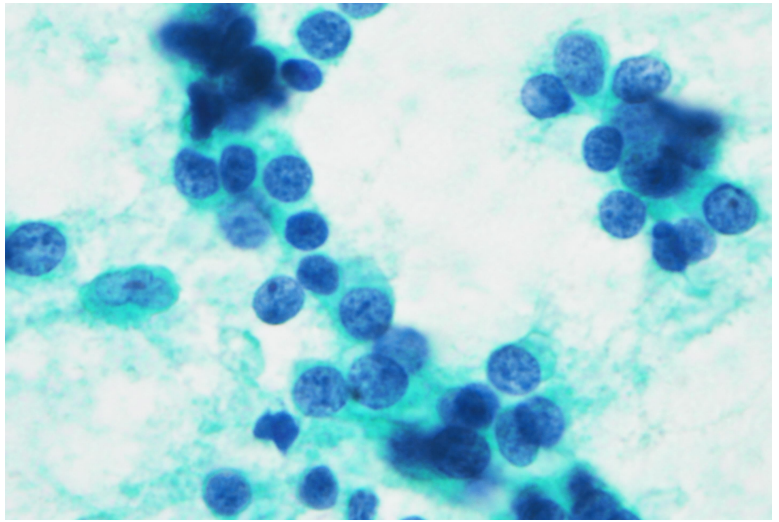

腺房細胞癌　ガイドライン細胞所見との比較

細胞所見	間質と明瞭な核小体	ロゼット形成
ガイドライン ×100	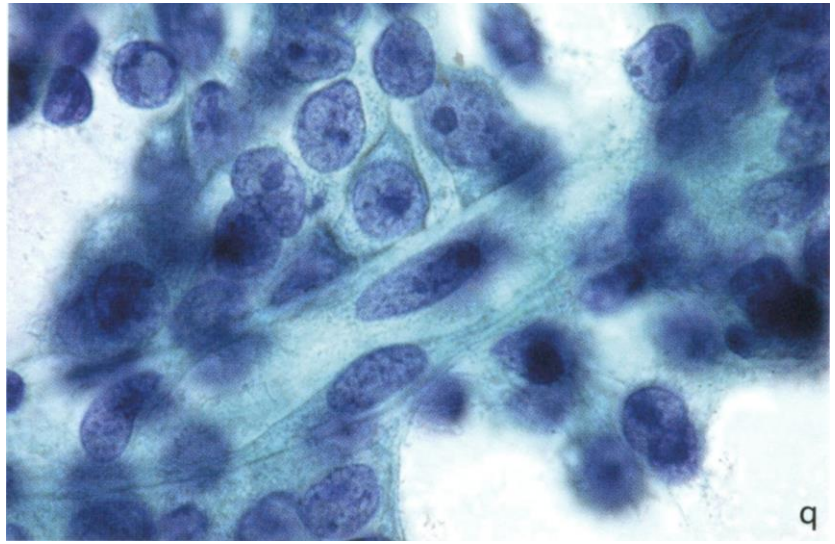	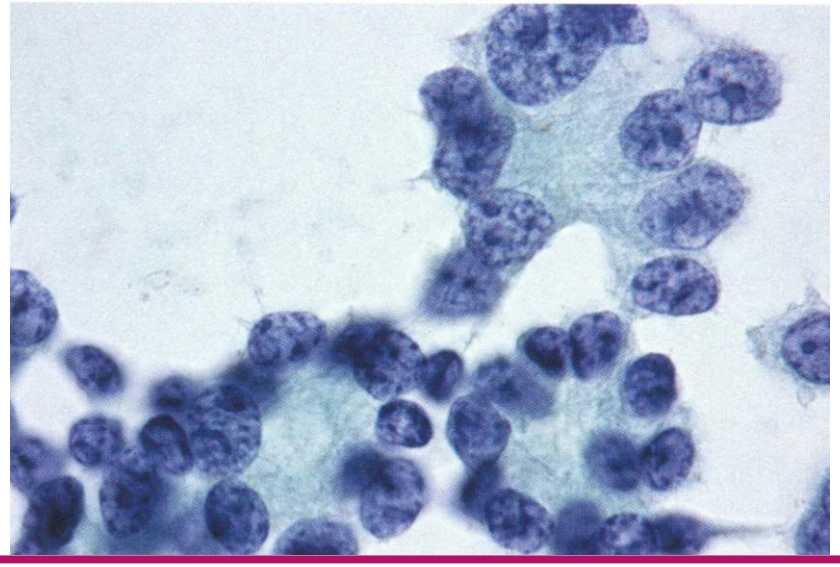
本症例 ×100	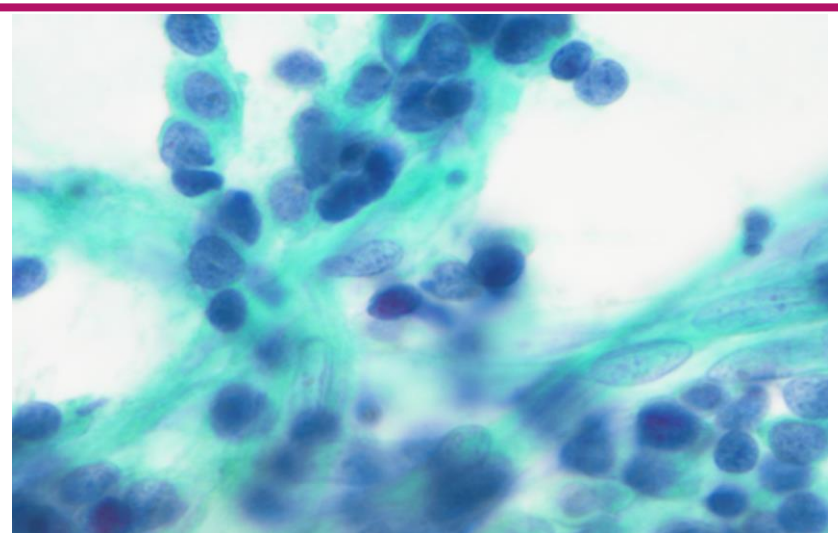	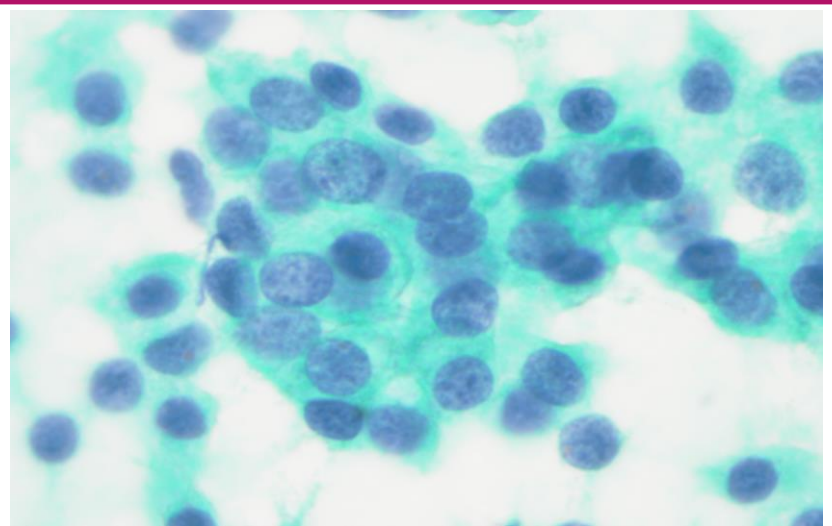

腺房細胞癌　ガイドライン細胞所見との比較

細胞所見	狭い細胞質 細顆粒状クロマチン	目立つ血管様間質
ガイドライン ×40/×20	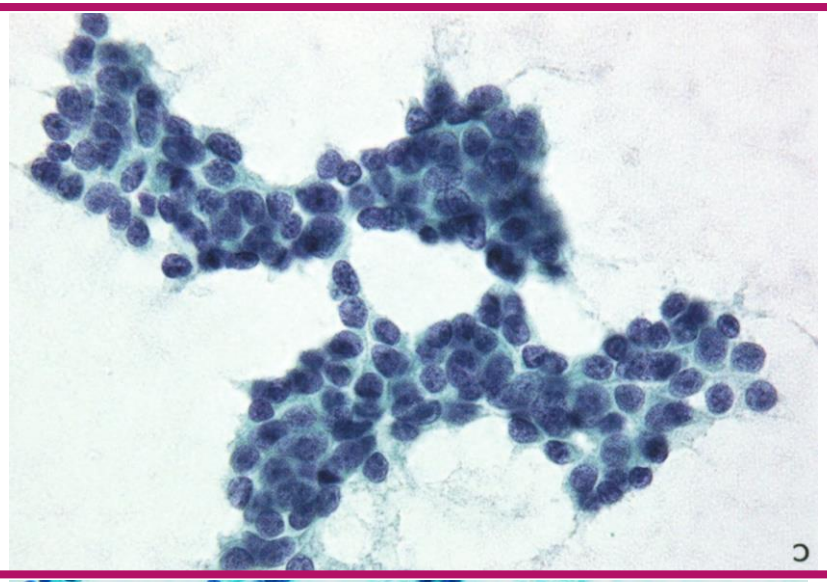	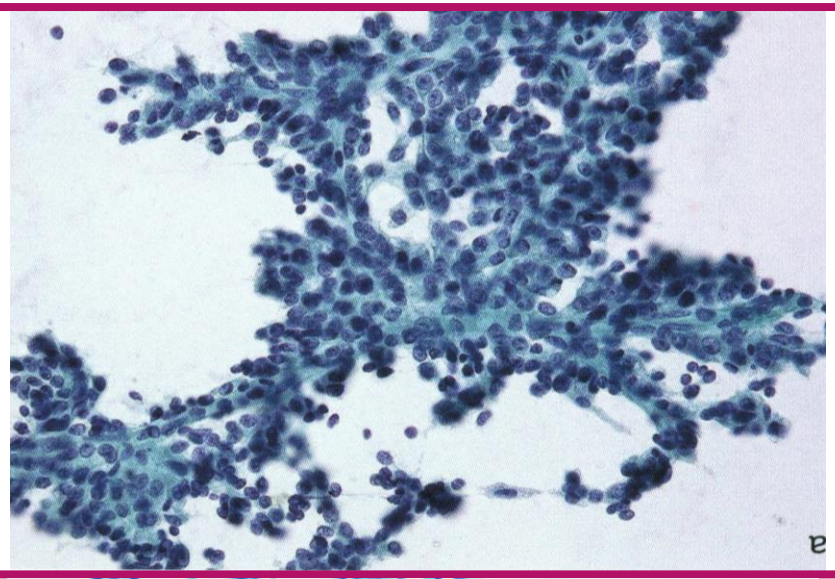
本症例 ×40/×20	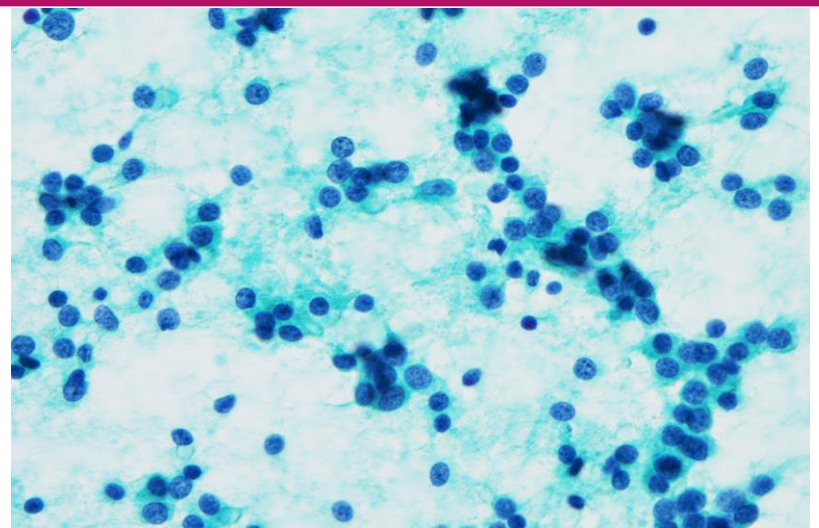	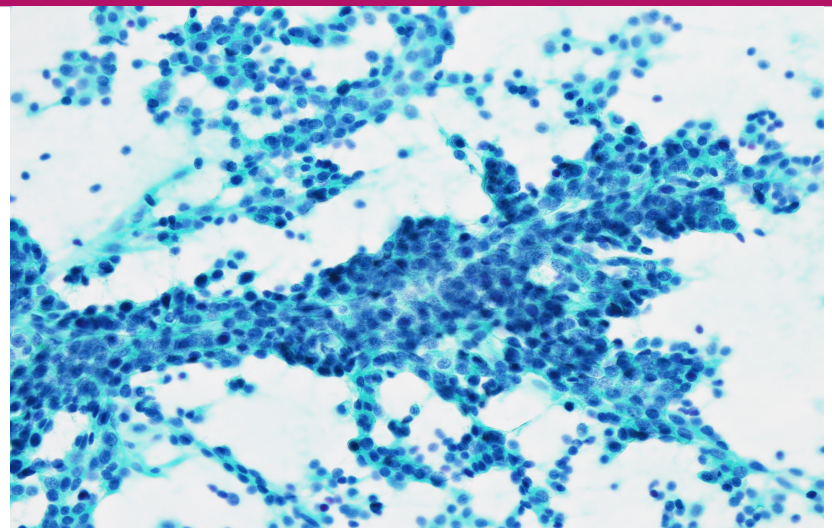

【選択肢1】充実性偽乳頭状腫瘍

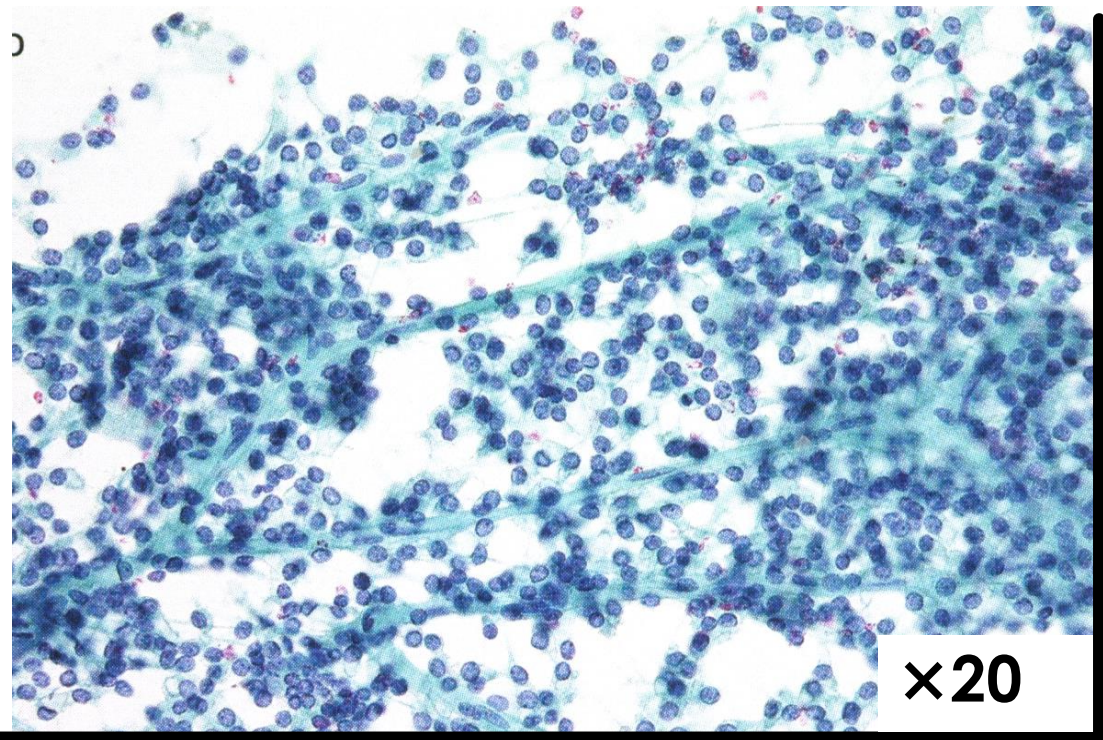

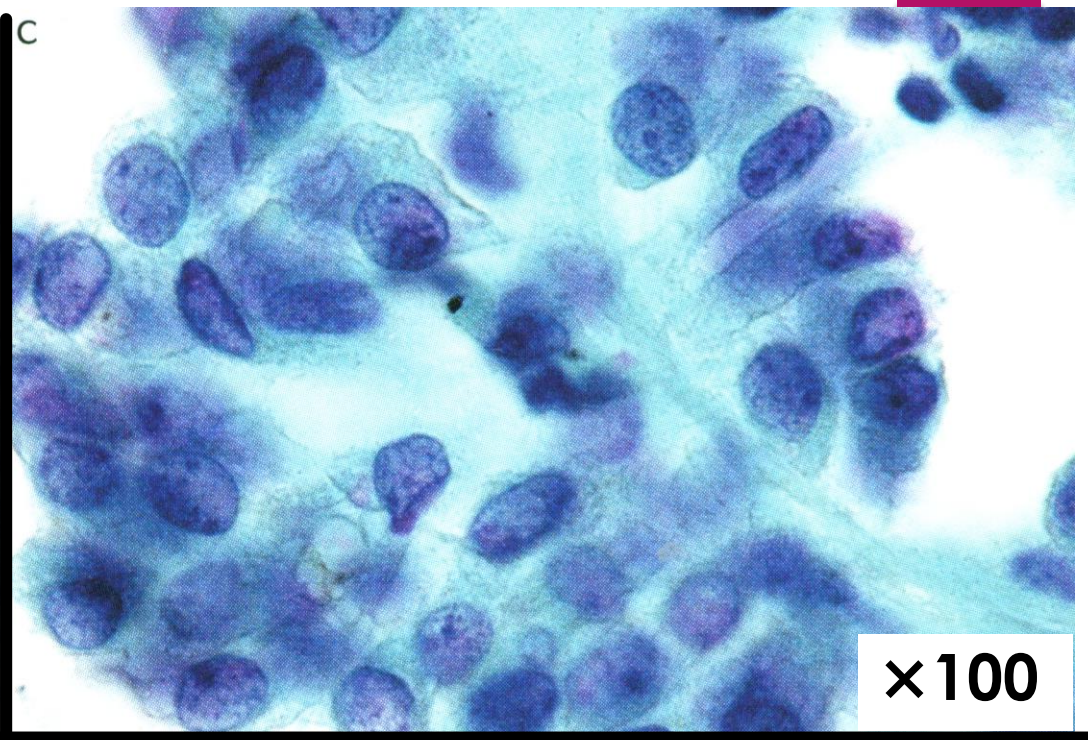

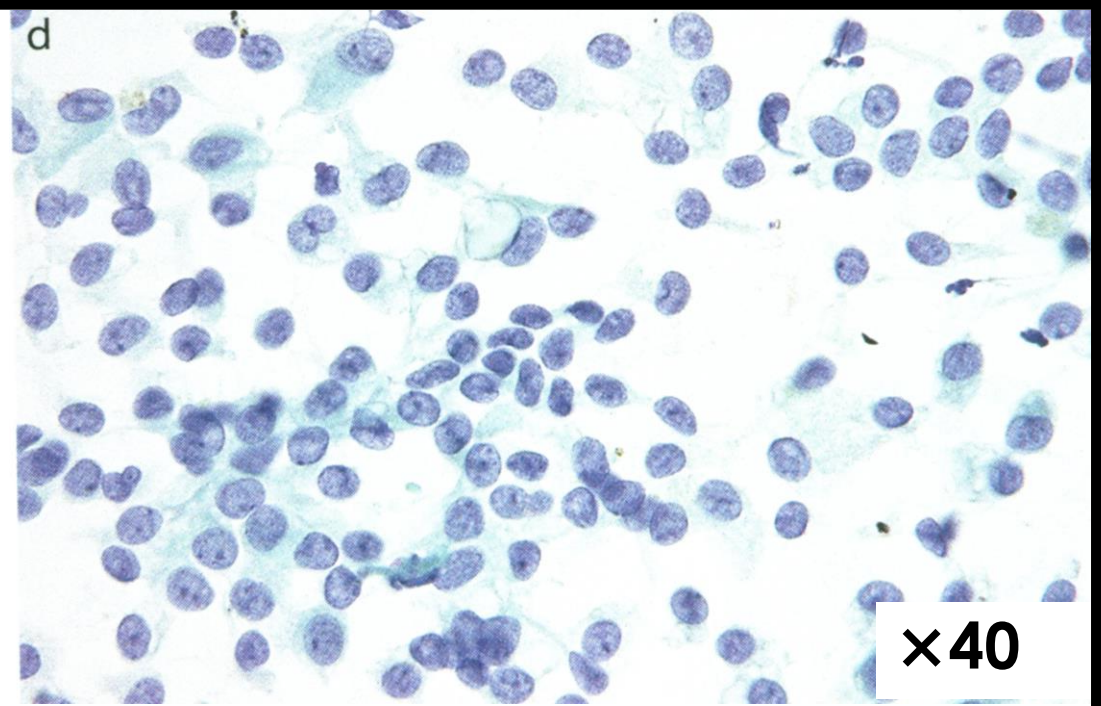

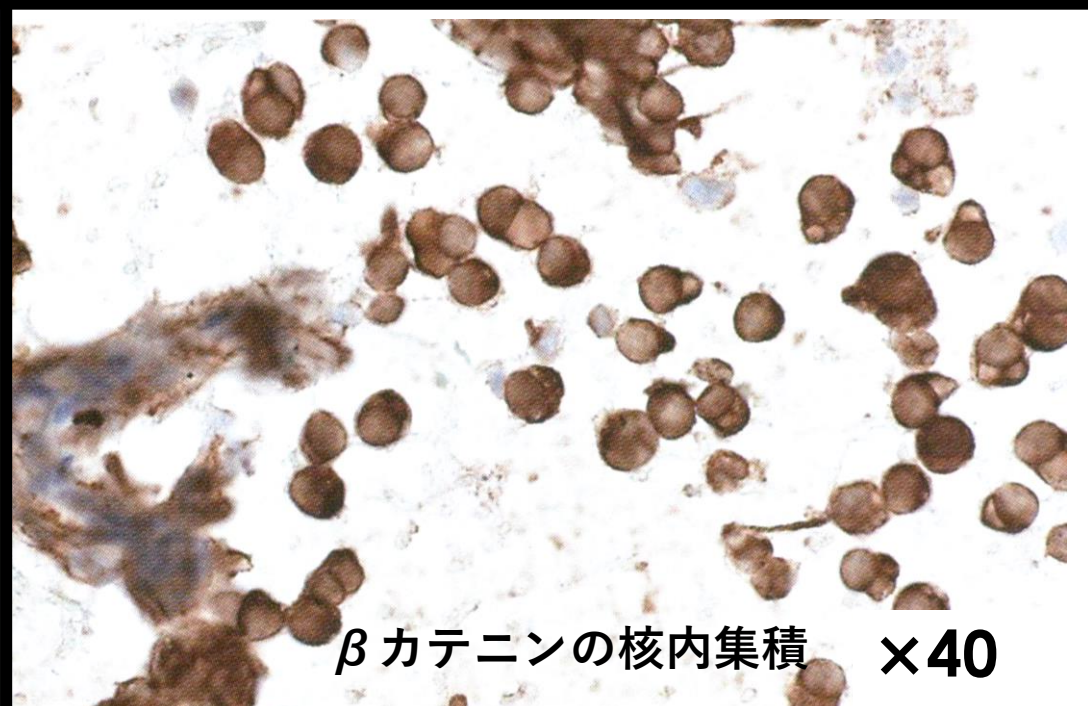

腺房細胞癌

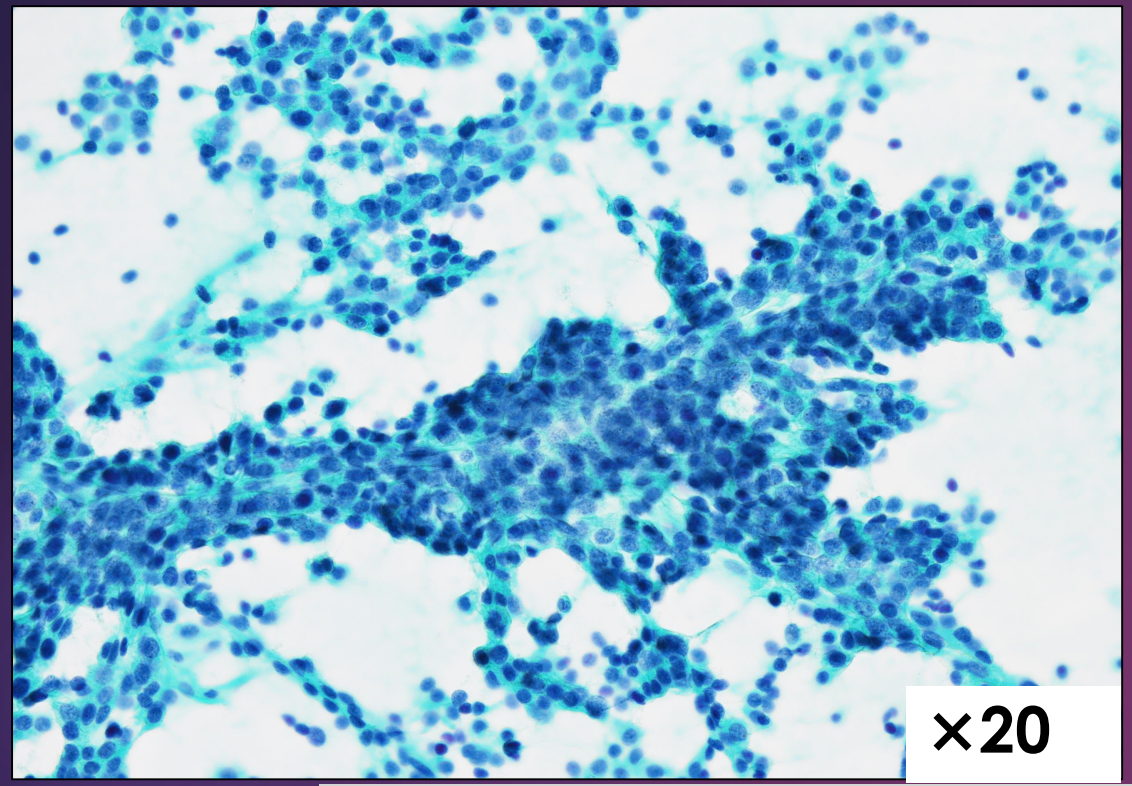

×20

充実性偽乳頭状腫瘍

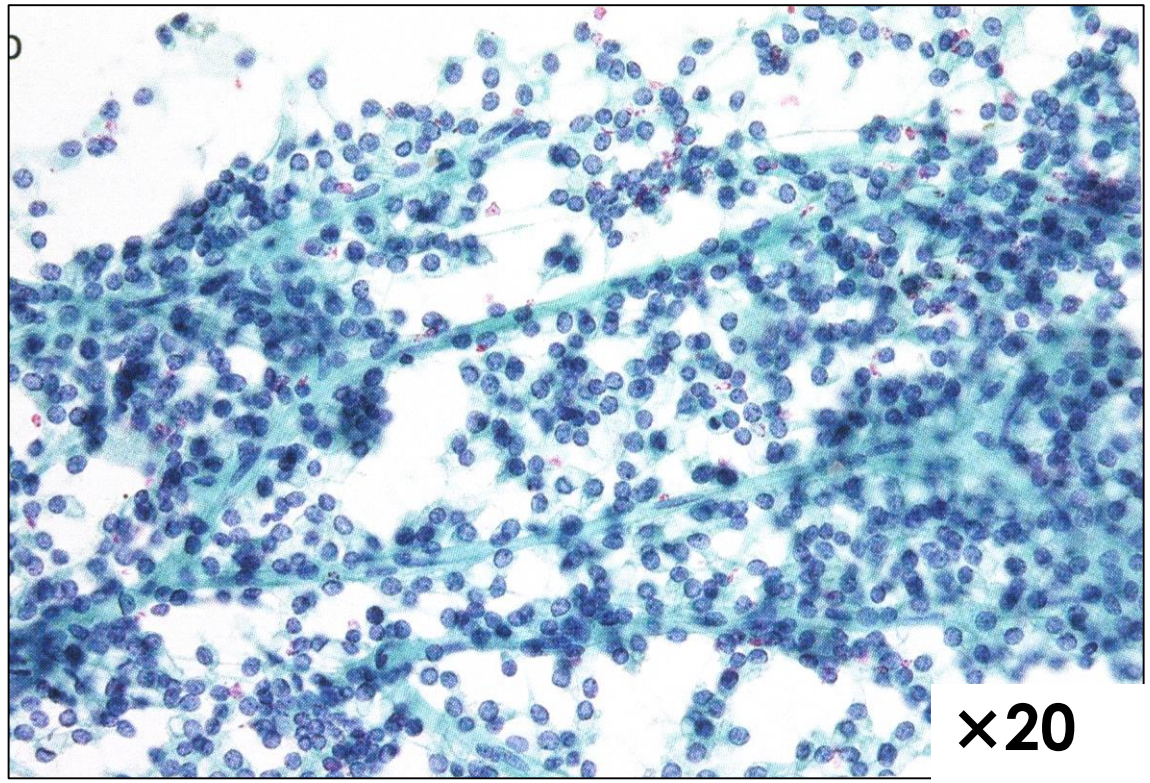

×20

【鑑別ポイント】
好発年齢、性別
背景は出血壊死性が多く、豊富な比較的細い血管構造あり
毛細血管性の間質を軸にした偽乳頭状集塊或いは孤在性細胞として出現
クロマチンパターンは類似するが、核の大小不同や核形不整に乏しい

【選択肢2】神経内分泌腫瘍

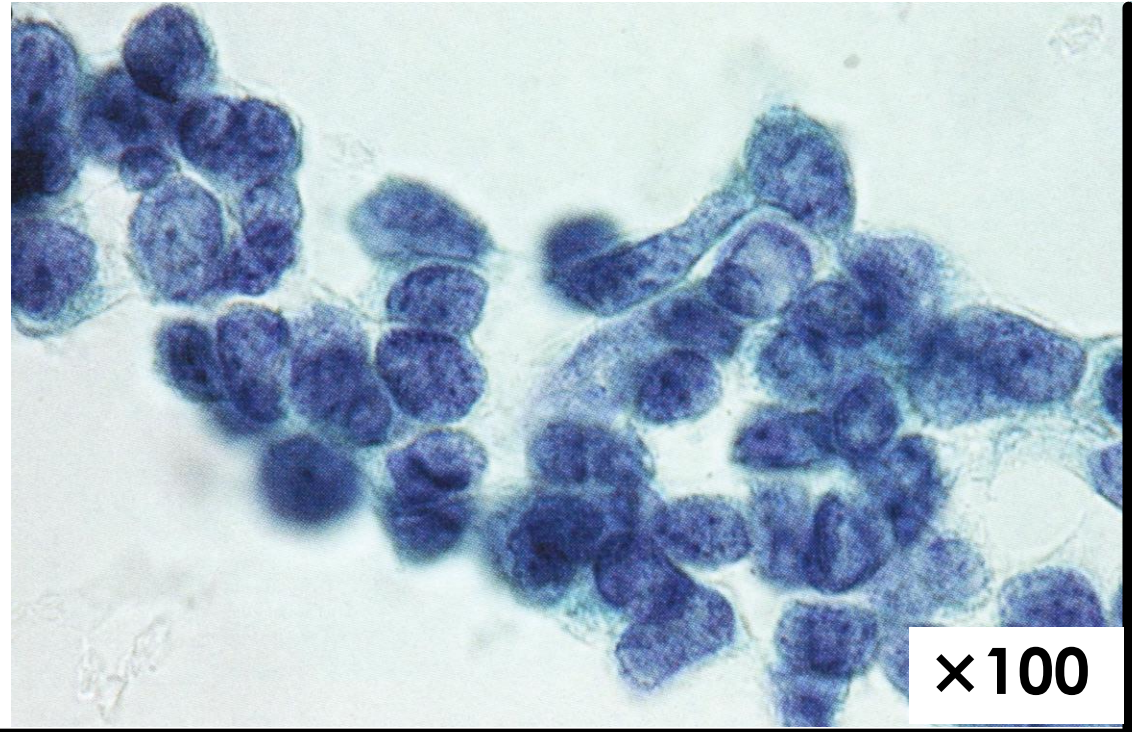

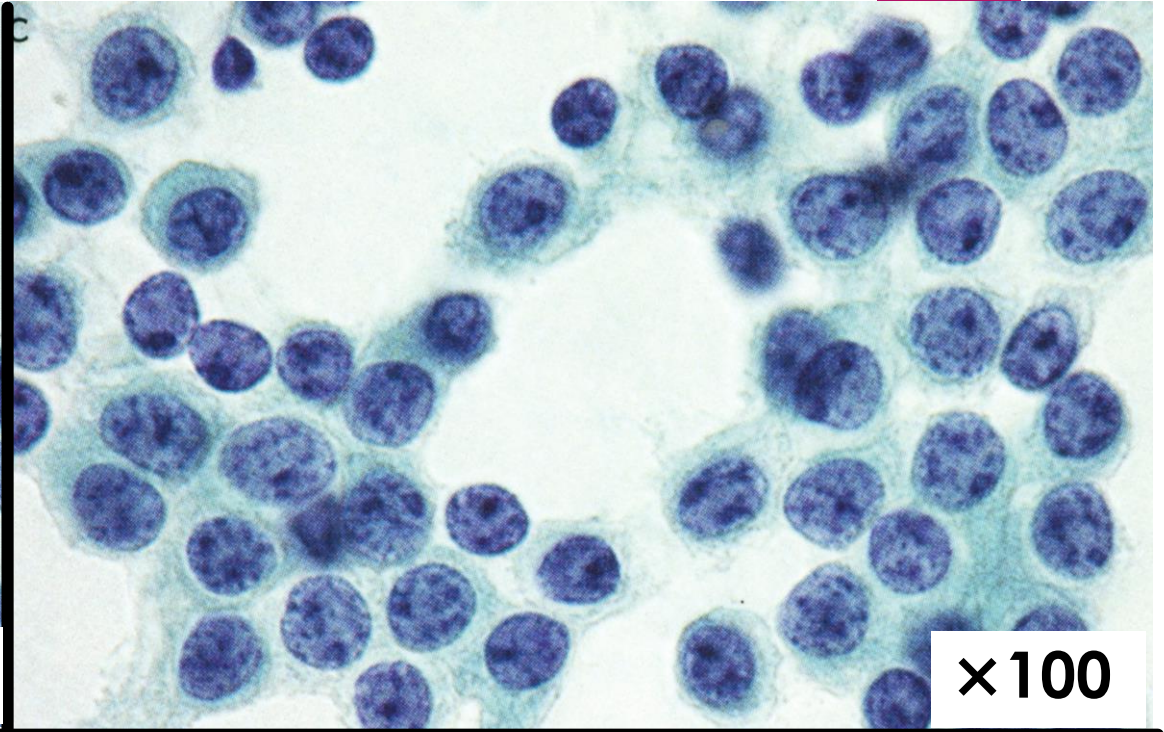

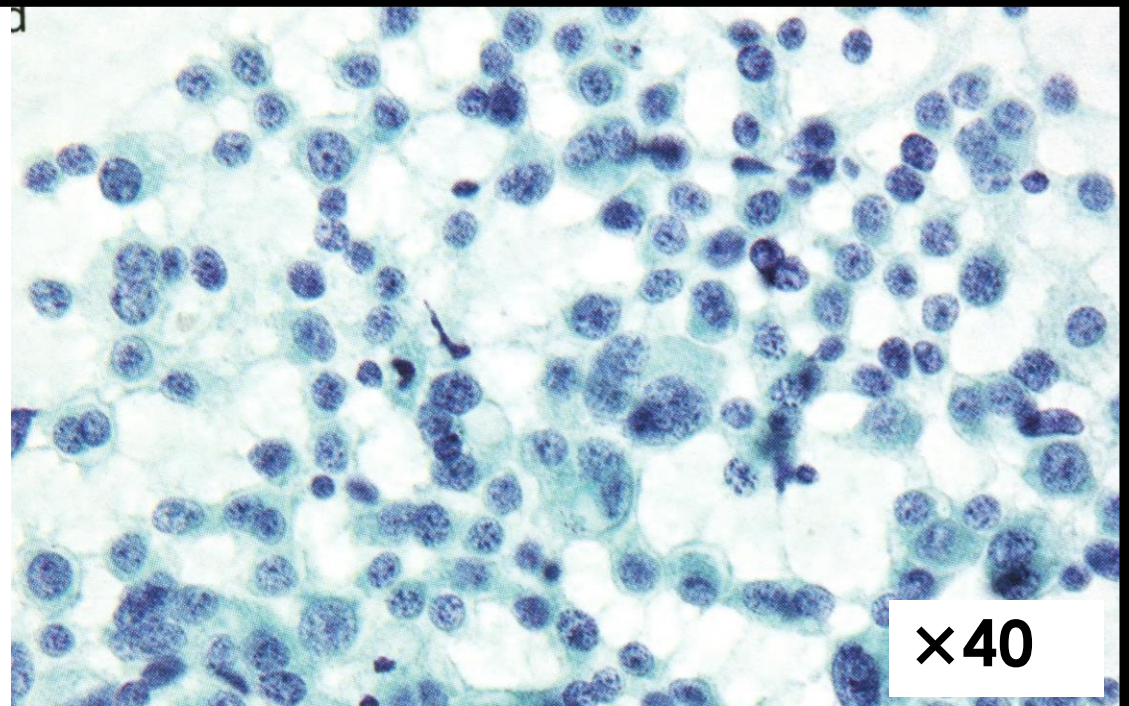

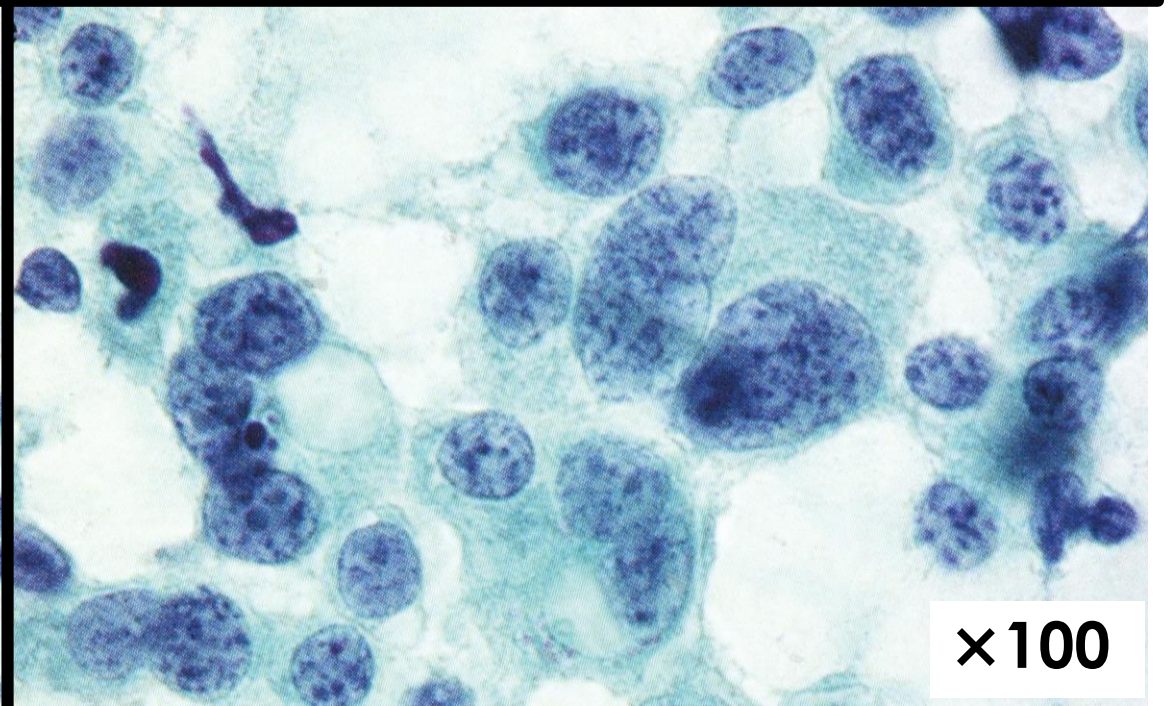

腺房細胞癌

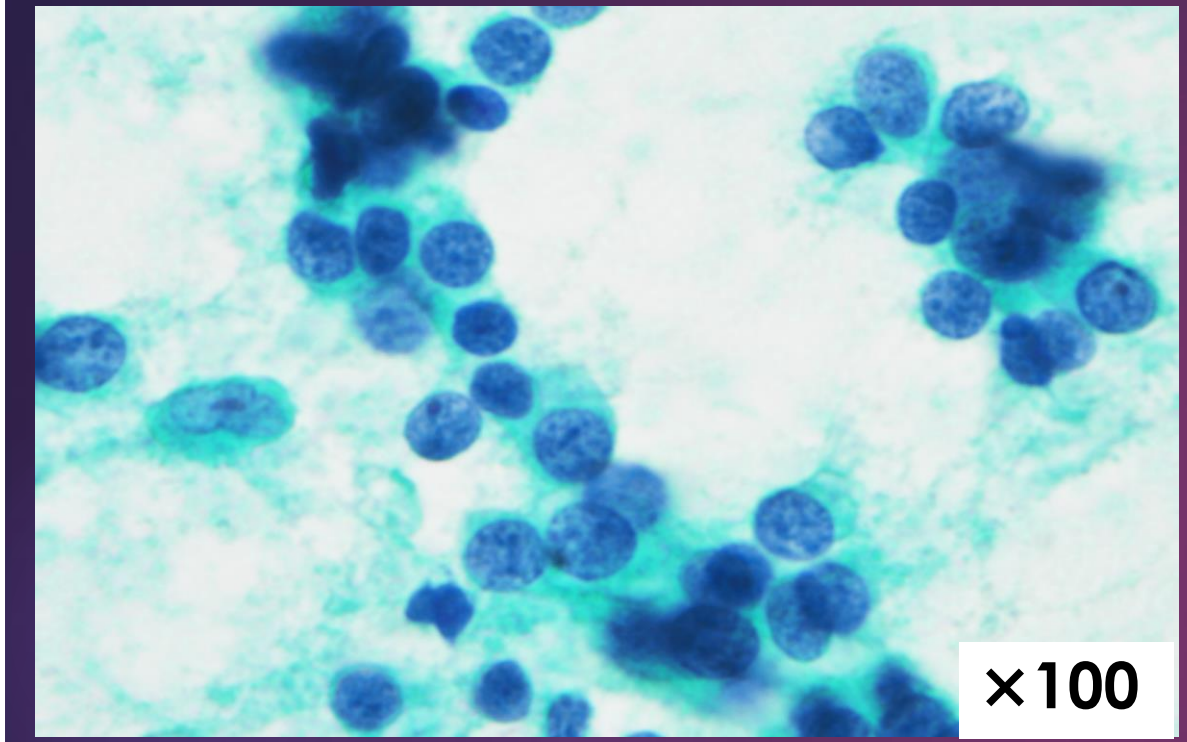

神経内分泌腫瘍

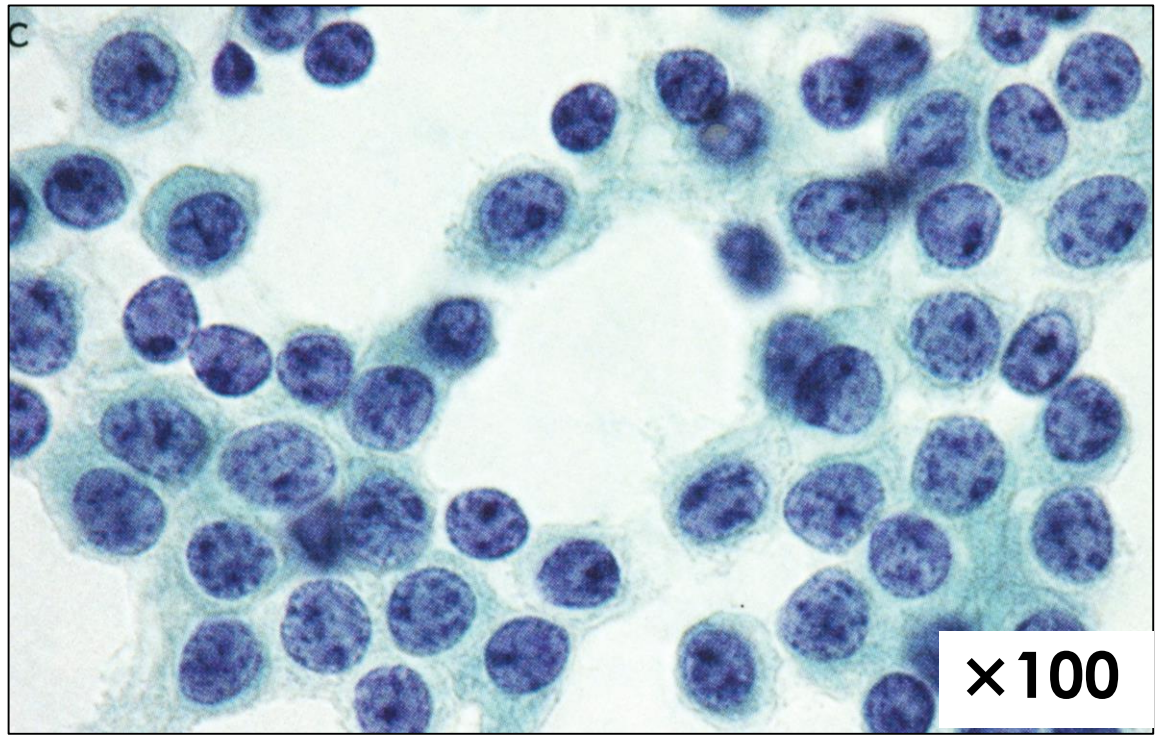

【鑑別ポイント】
NETでは敷石状配列や線状配列、ロゼット形成を認める
腺房細胞癌においてライトグリーン好染の顆粒状の胞体を比較的豊富に認める
NETでは核小体が比較的目立ちにくい
必要に応じて免疫染色を施行する

【選択肢3】悪性リンパ腫

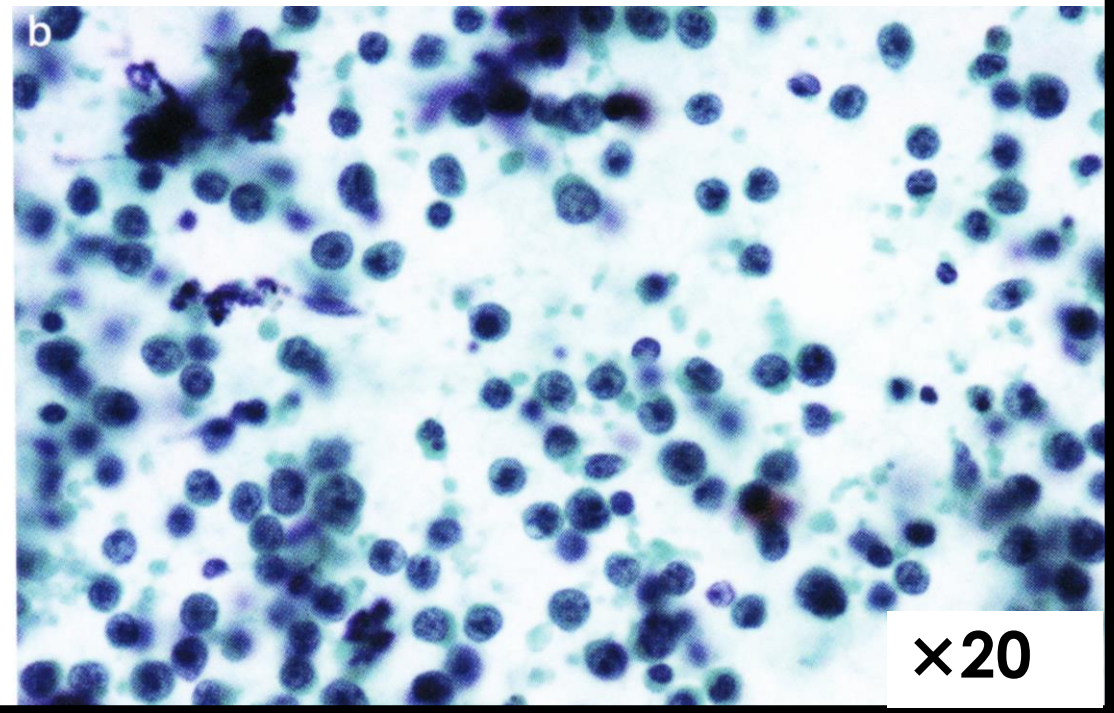

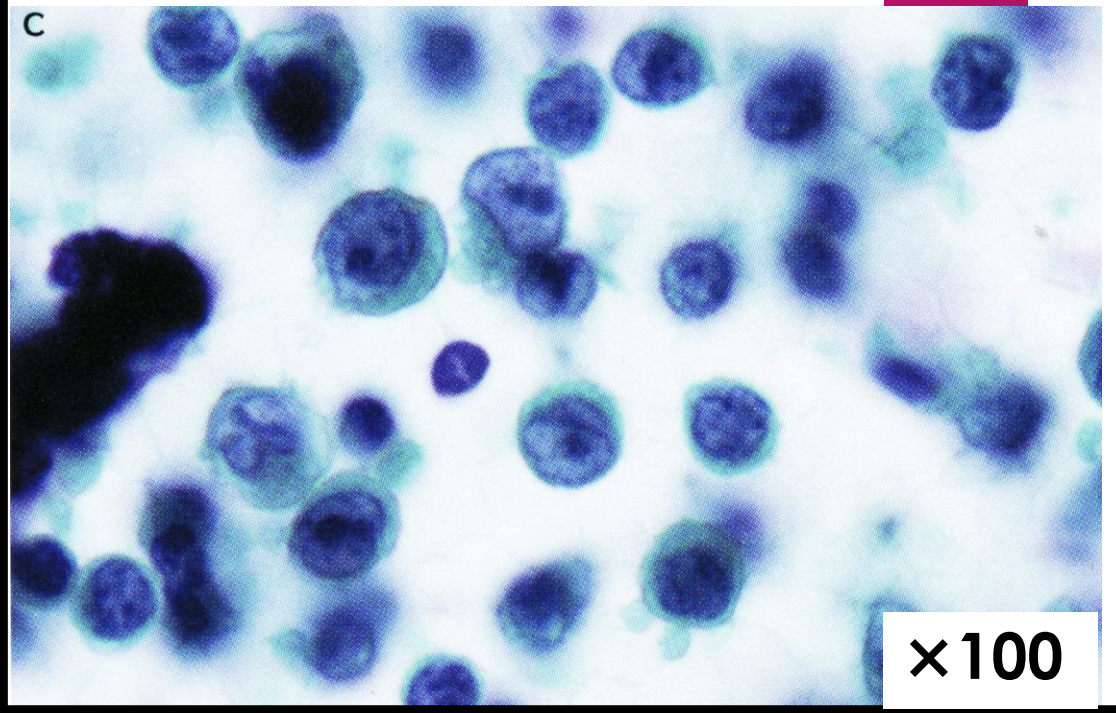

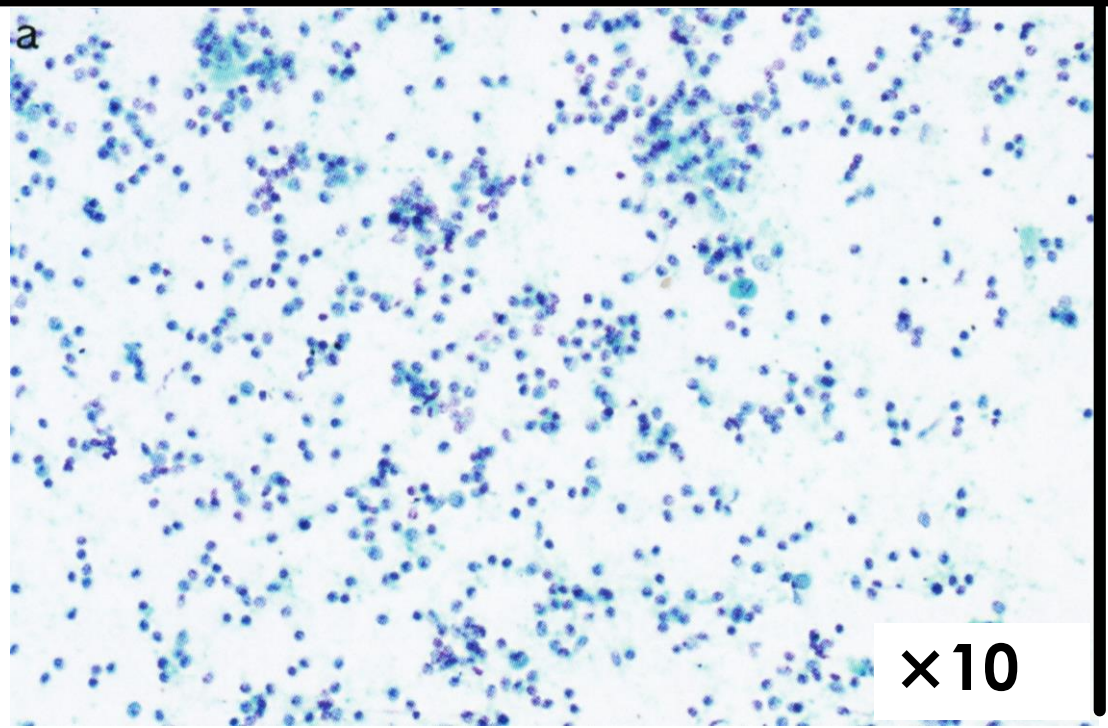

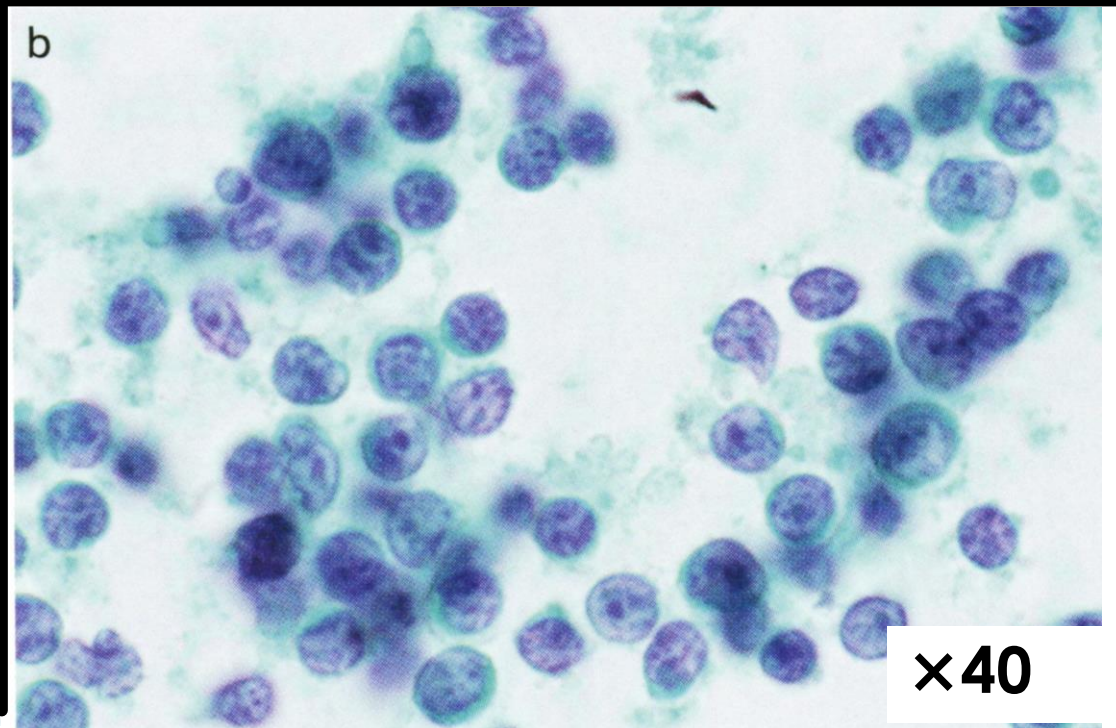

腺房細胞癌

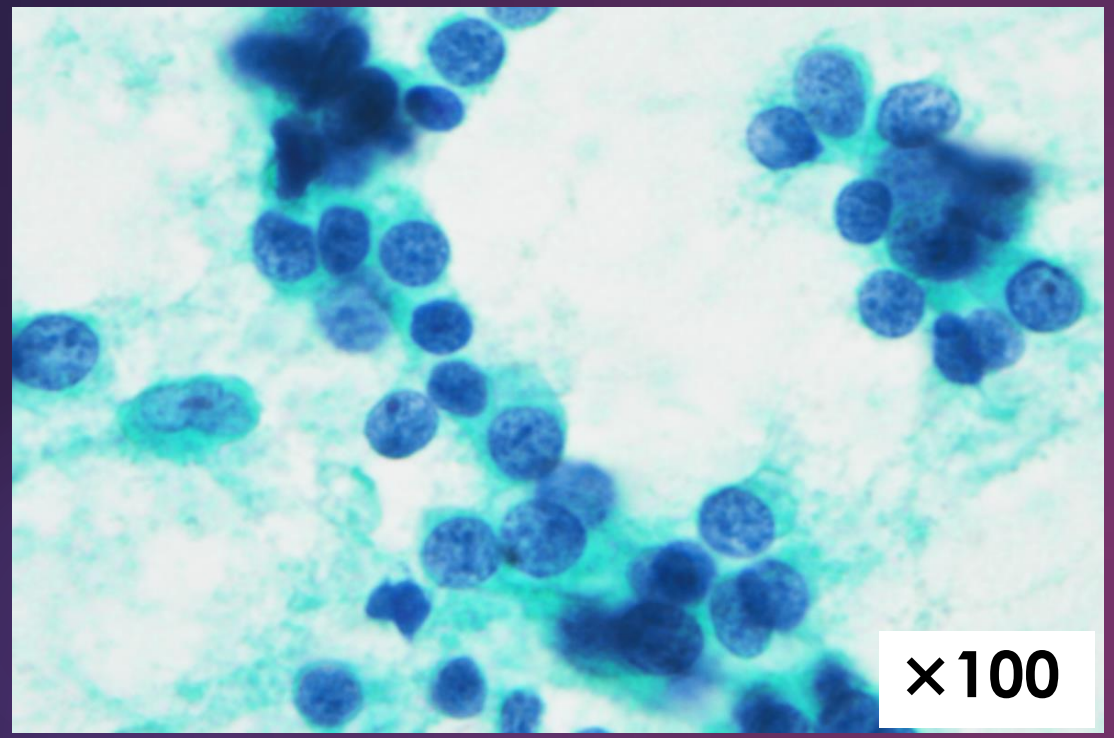

悪性リンパ腫

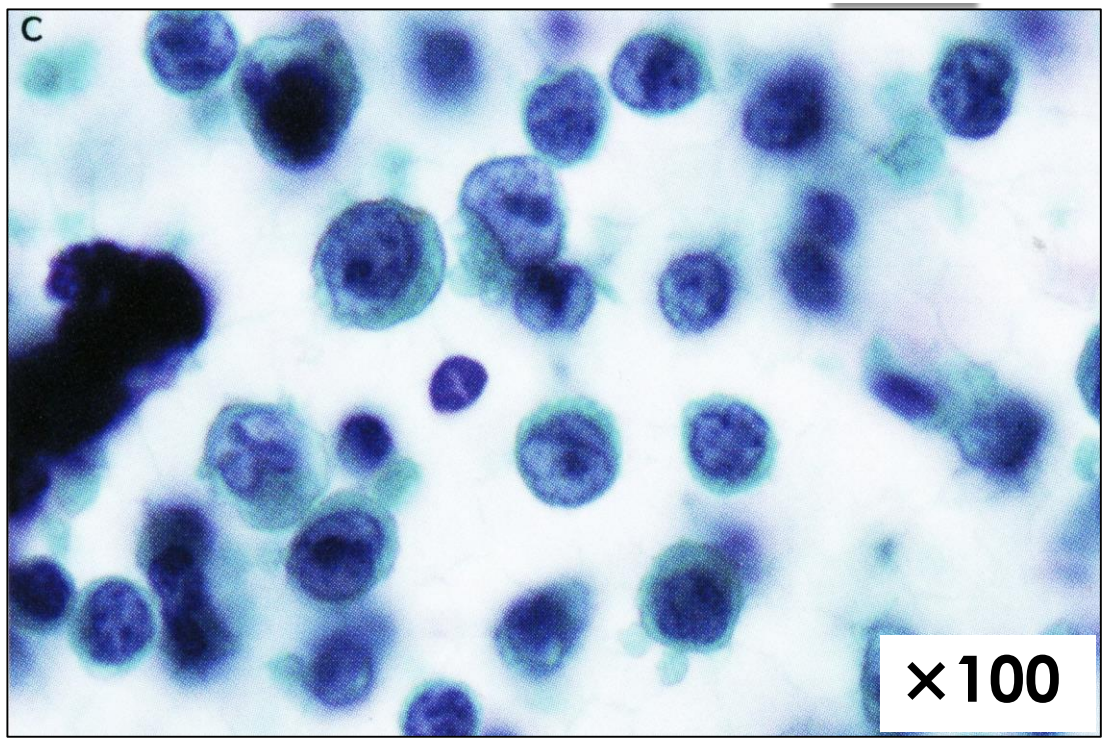

【鑑別ポイント】
IL-2やLDH等の血清検査値を参考にする
上皮性結合の有無
リンパ腫ではモノトーナスな増殖パターンを示すことが多い。
リンパ腫では細胞質が乏しい裸核様の異型細胞が出現し、細胞異型が

【選択肢5】膵管内乳頭粘液性腺腫

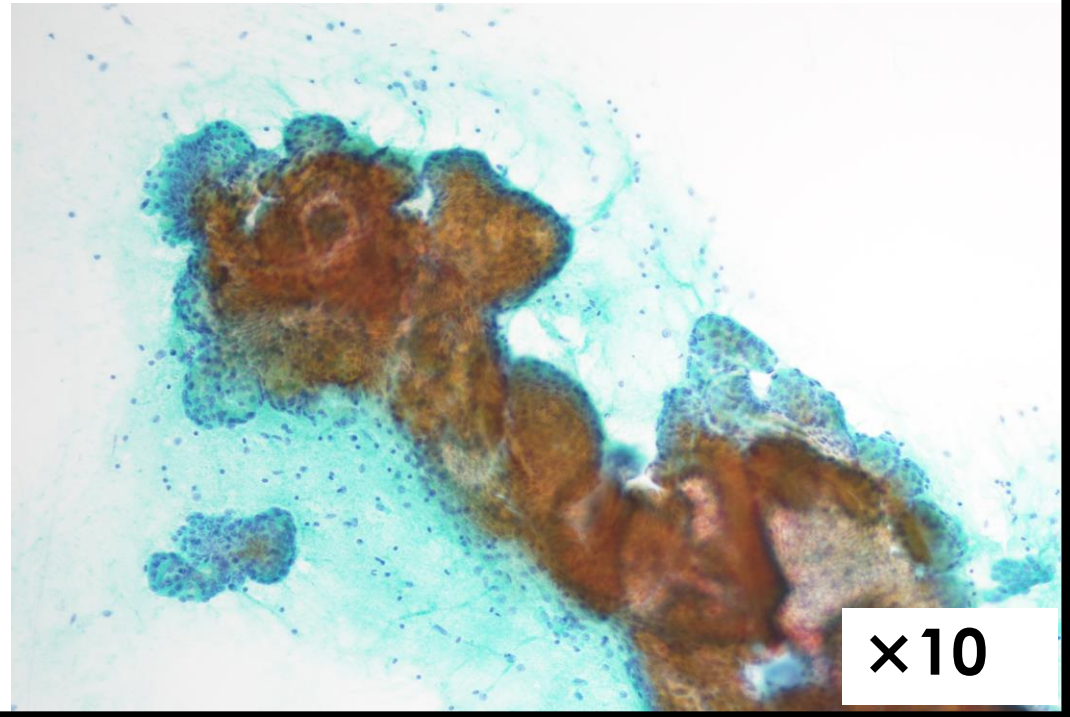

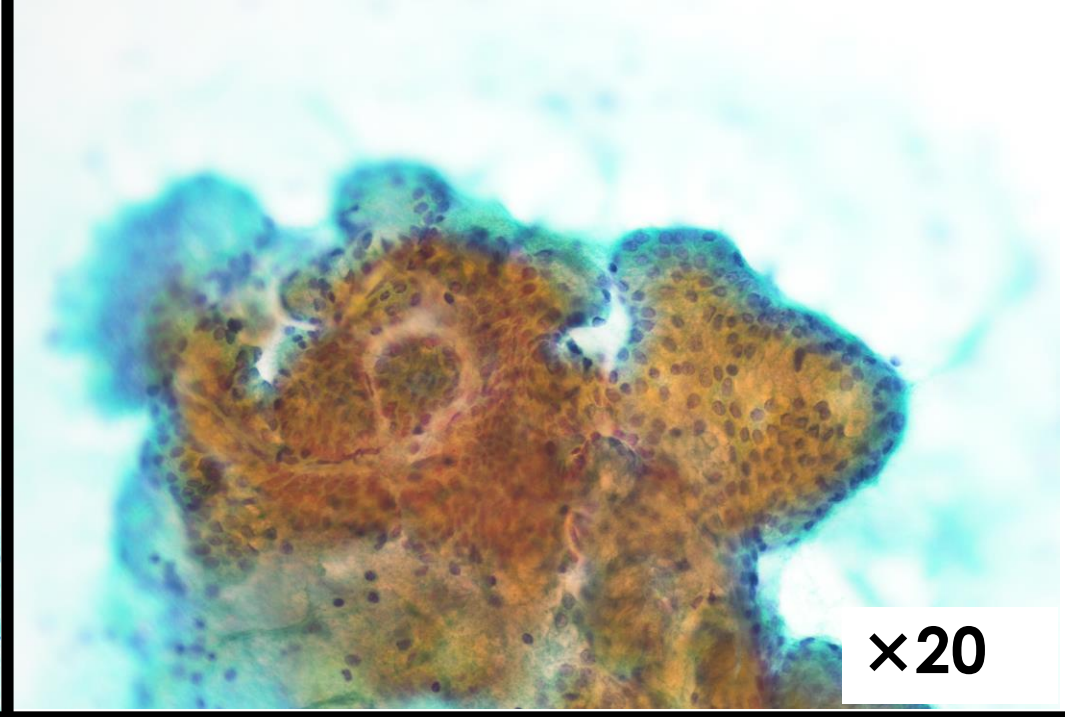

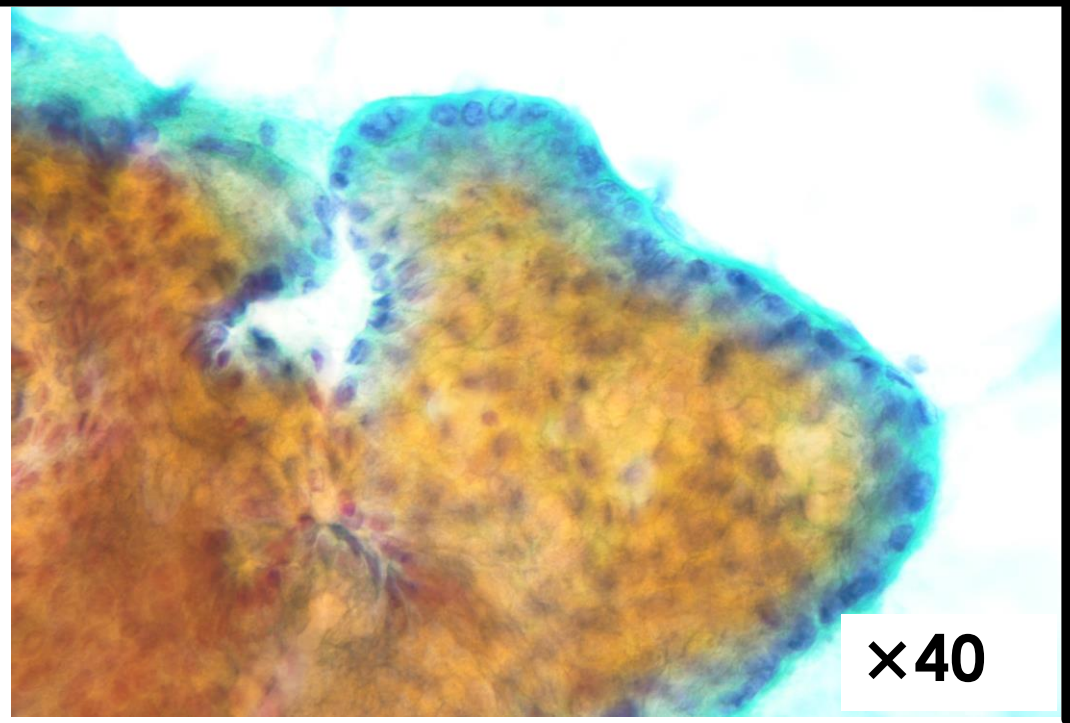

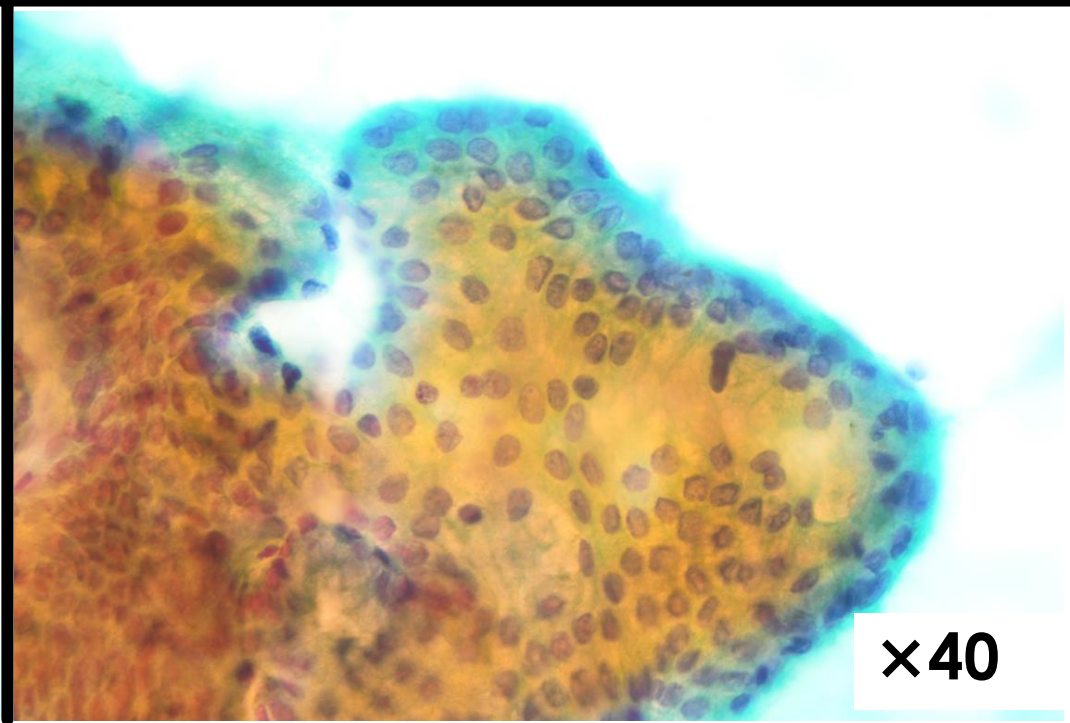

腺房細胞癌

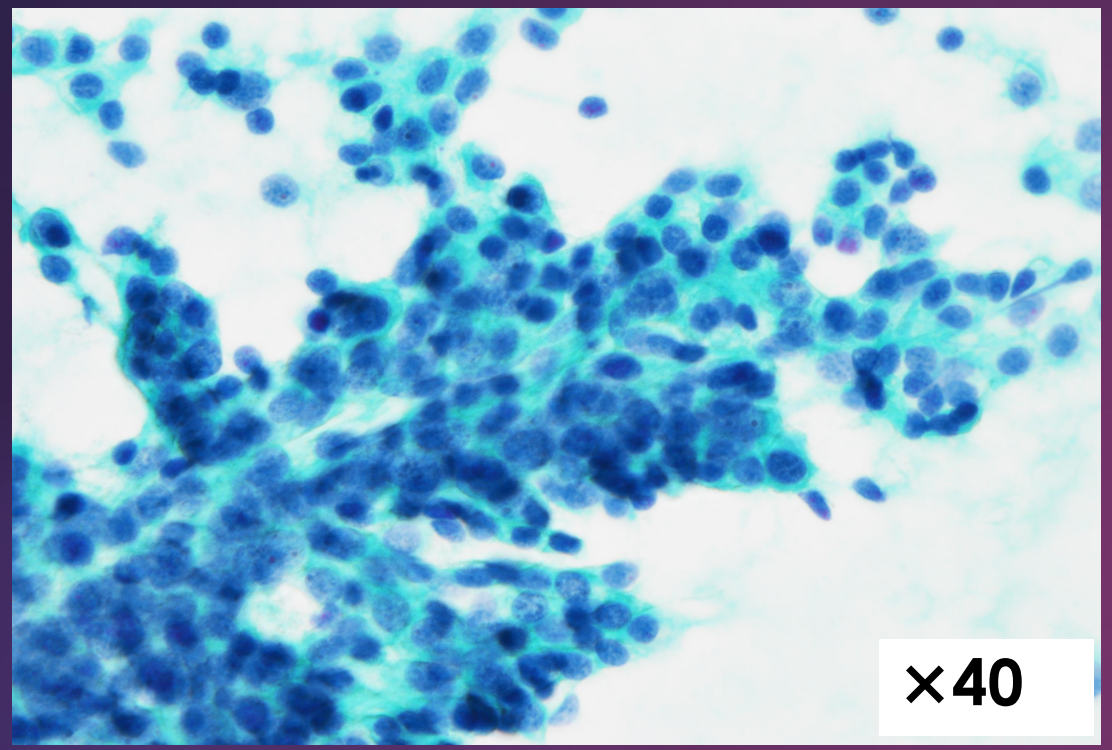

IPMA

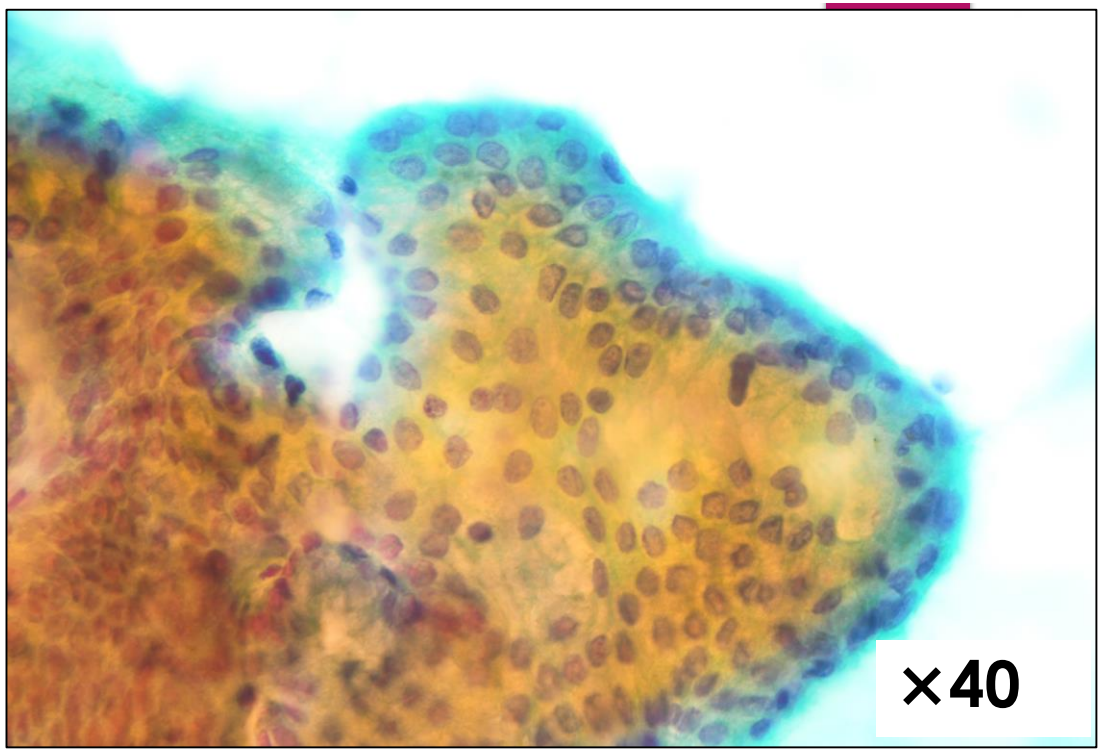

【鑑別ポイント】
背景の粘液の有無
集塊における結合性の強弱と極性の乱れの有無
IPMAでは乳頭状集塊が出現し、細胞異型に乏しい印象
IPMAでは細胞質内に粘液を有する細胞が出現する

【選択肢6】浸潤性膵管癌

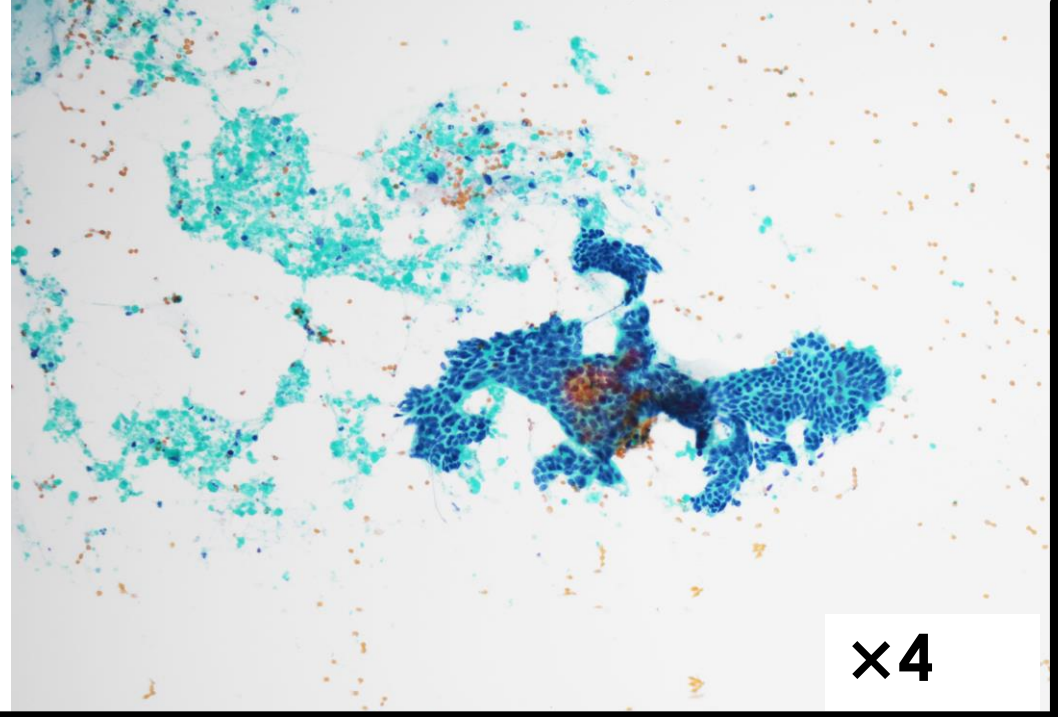

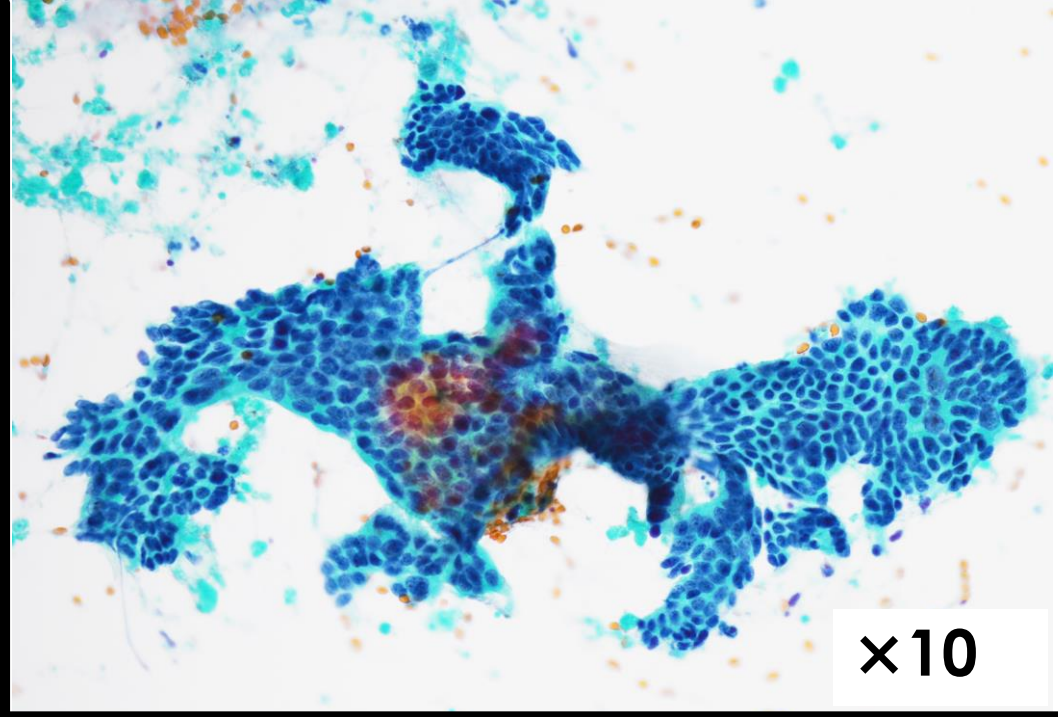

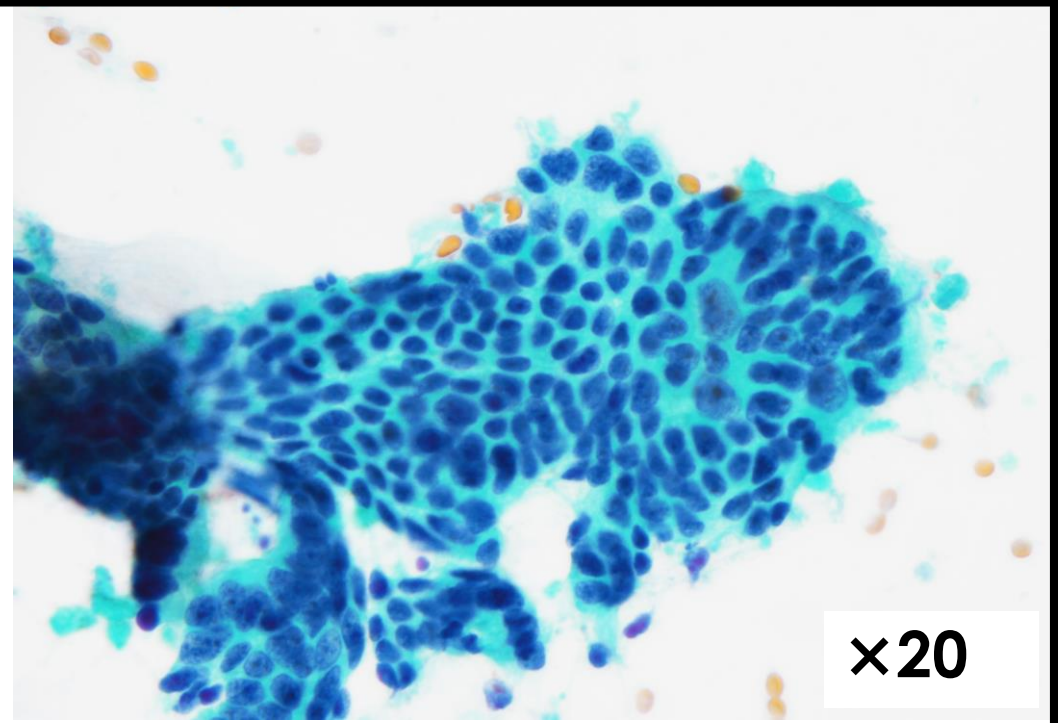

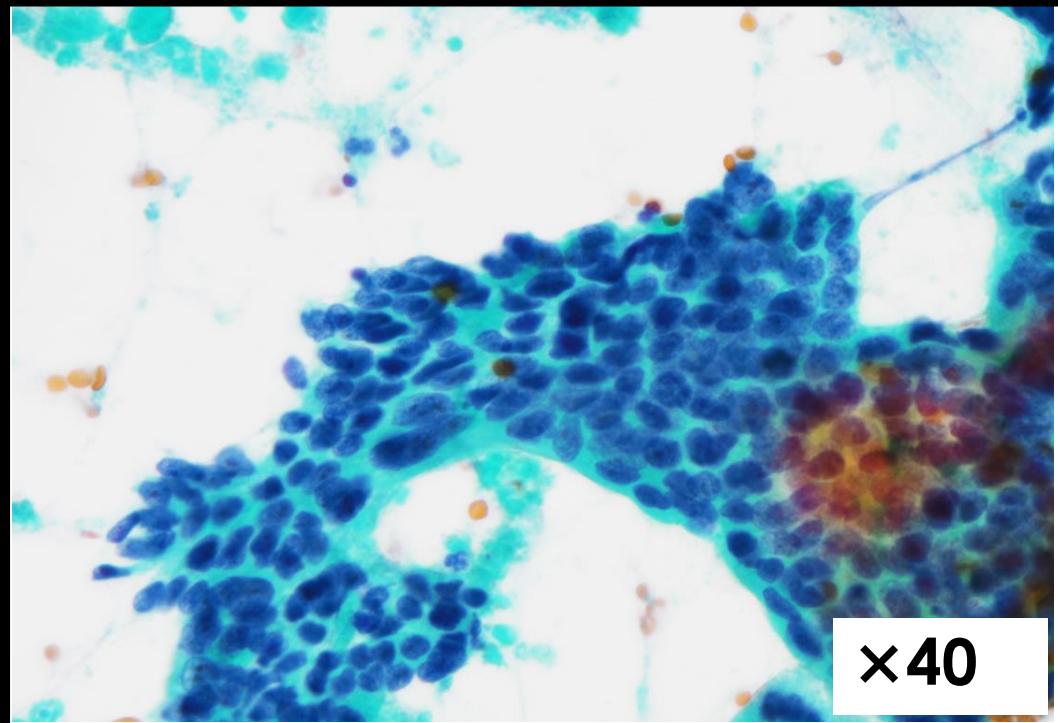

腺房細胞癌

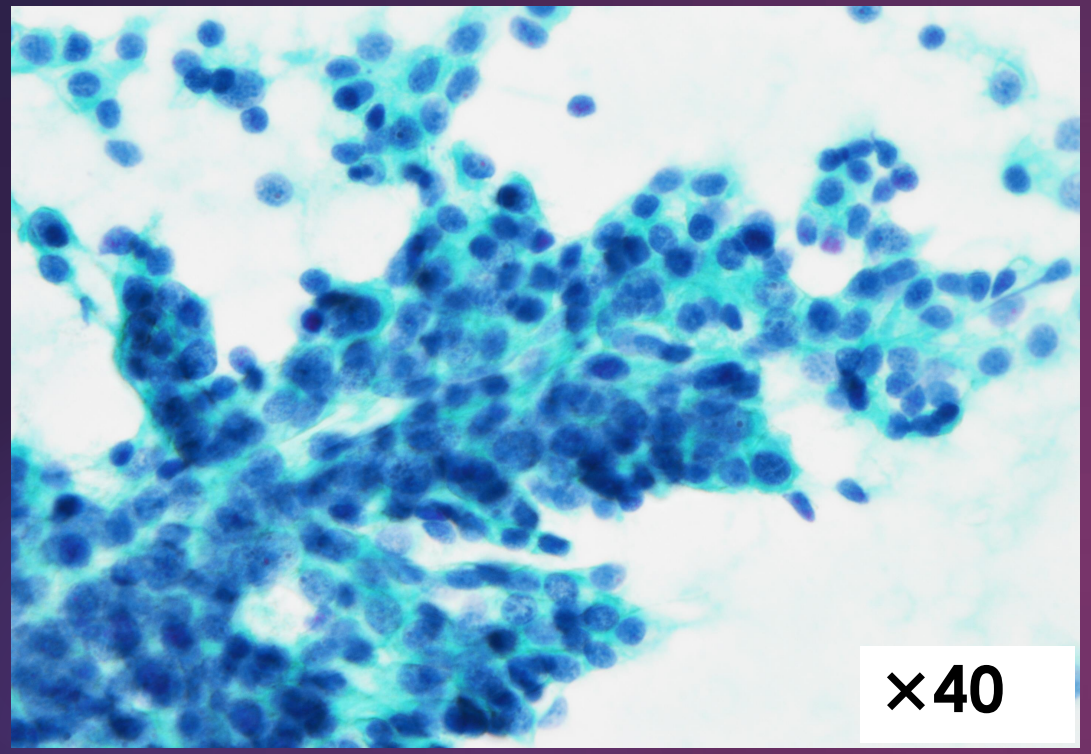

浸潤性膵管癌

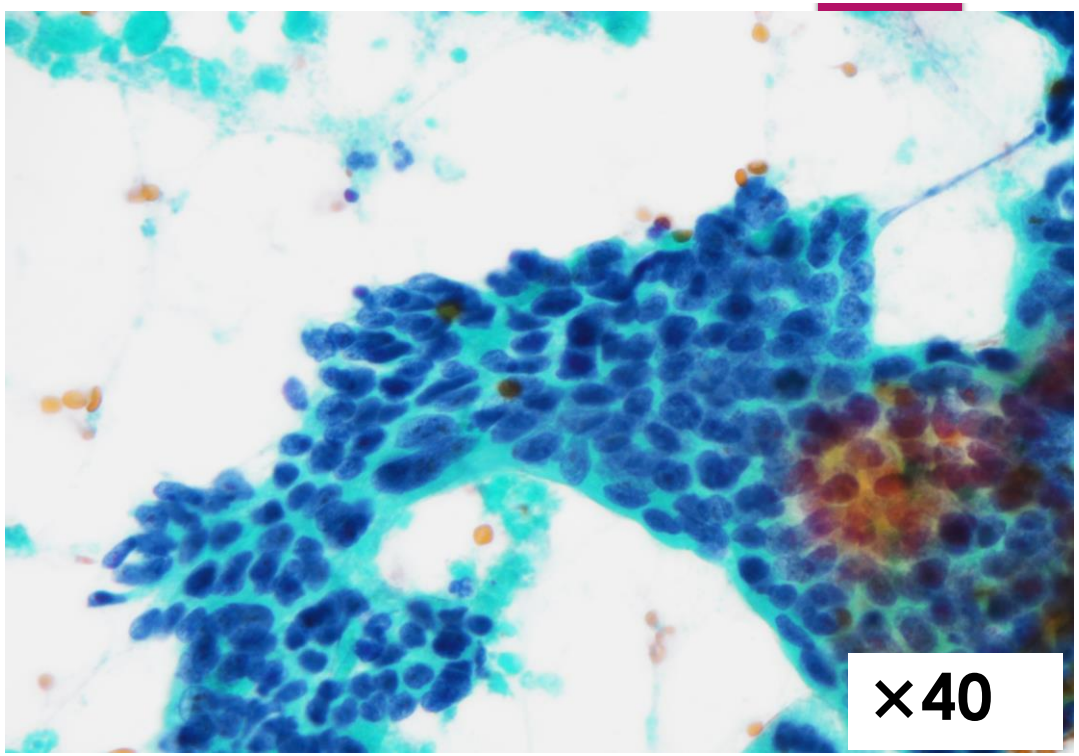

【鑑別ポイント】
浸潤性膵管癌は背景が出血壊死性であることが多い
浸潤性膵管癌では、腺管様構造や腺腔様配列を認める
大小不同や核形不整が目立つ
クロマチンパターンが異なる

【細胞所見比較のまとめ】

	SPN	NET	ACC
細胞配列	偽乳頭状、 小集塊～孤在性	敷石状、索状 ロゼット様	腺房様 ロゼット様
核	円形（～類円形） 核溝、核偏在性	（円形）～類円形 偏在性	円形～類円形 中心性～偏在性
核クロマチン	細顆粒状	細～粗顆粒状 ごま塩状	細～粗顆粒状
核小体	－（～＋）	－（～＋）	＋
細胞質	顆粒状～突起様	淡明～微細顆粒状	粗顆粒状（～泡沫状）
その他	Hyaline globule 出血・壊死		

【類円形異型細胞における免疫組織化学検討】

NET	・ChromograninA（＋） ・Synaptophysin （＋） ・CD56（＋）
ACC	・Trypsin（＋） ・BCL-10（＋）
SPN	・β-catenin核内（＋） ・Vimentin（＋）

十二指腸潰瘍形成を伴う膵癌について

Groove膵癌

→Grooveに沿って上下に索状進展し、
主膵管閉塞を来す前に、十二指腸壁や
膵内胆管に浸潤する
この為、十二指腸下行脚の全周性肥厚
粘膜浮腫、潰瘍、びらんを伴う

鑑別）Groove膵炎、十二指腸癌

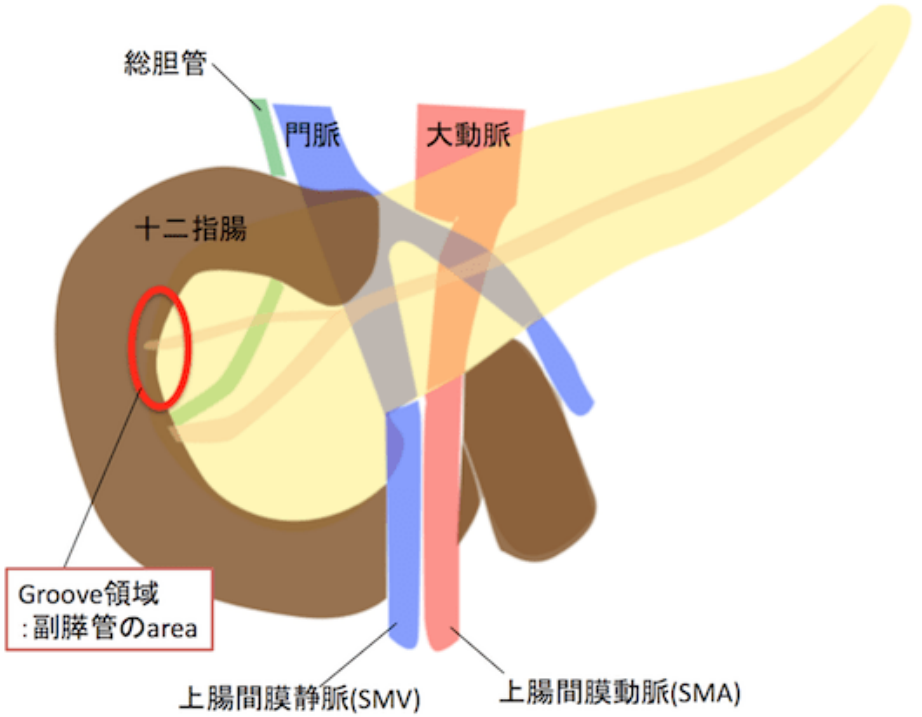

＊医中誌web上では腺房細胞癌の報告は1例のみ、
→十二指腸浸潤（＋）胆管浸潤（ー）

まとめ

膵腫瘍では比較的稀な腺房細胞癌の症例を経験した

小型類円形の異型細胞は、Papanicolou染色では、
NETやSPN等との鑑別が困難な症例あり
→免疫組織化学染色の施行が必須である

画像検査にて主膵管内に腫瘍を疑う場合は、腺房細胞癌の
主膵管内進展も考慮する必要性がある
また、画像診断がACCの診断の一助となる場合がある